

Exsufflation d'un pneumothorax compressif



Le thorax est une zone relativement protégée chez le combattant

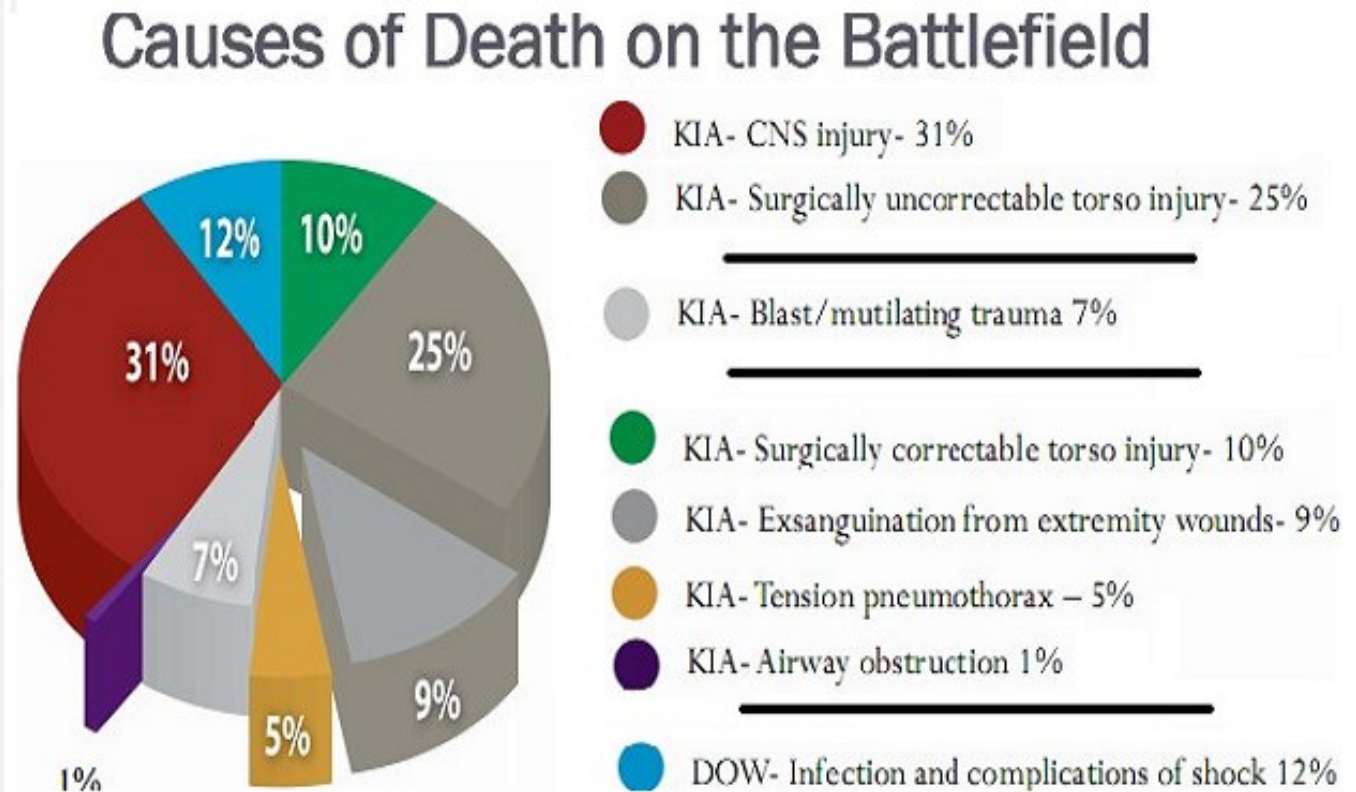
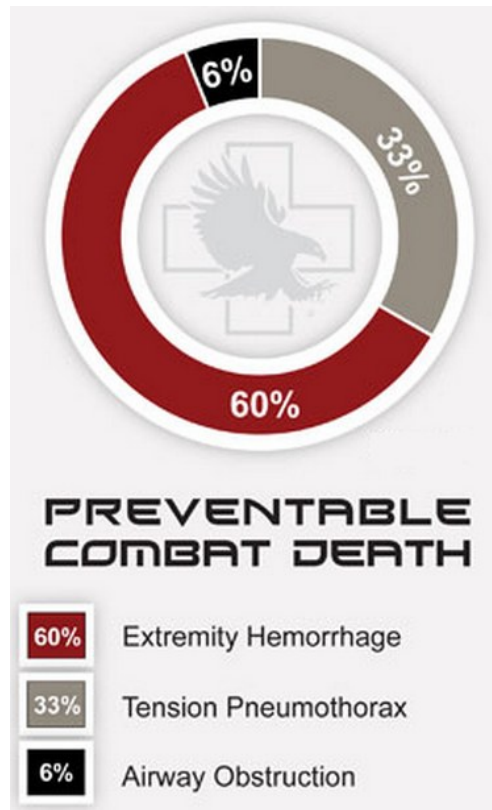
TABLE 3. Proportional Distribution of Wounds by Body Region for Combat Casualties (WIA–RTD) Compared With Previous U.S. Wars

	Body Surface Area ²³	WWII ²⁴	Korea ²⁷	Vietnam ²⁵	OEF/ OIF ²⁶	Current*
Head/neck	12	21.0 [†]	21.4 [†]	16.0 [†]	30.0	36.2
Thorax	16	13.9 [†]	9.9	13.4 [†]	5.9	7.5
Abdomen	11	8.0	8.4	9.4	9.4	6.9
Extremities	61	58.0 [†]	60.2 [†]	61.1 [†]	54.5	49.4

* The current study population (BCT) is the referent category.

[†] Significant differences of regional wound proportions between wars compared with the BCT under study, $p < 0.05$.

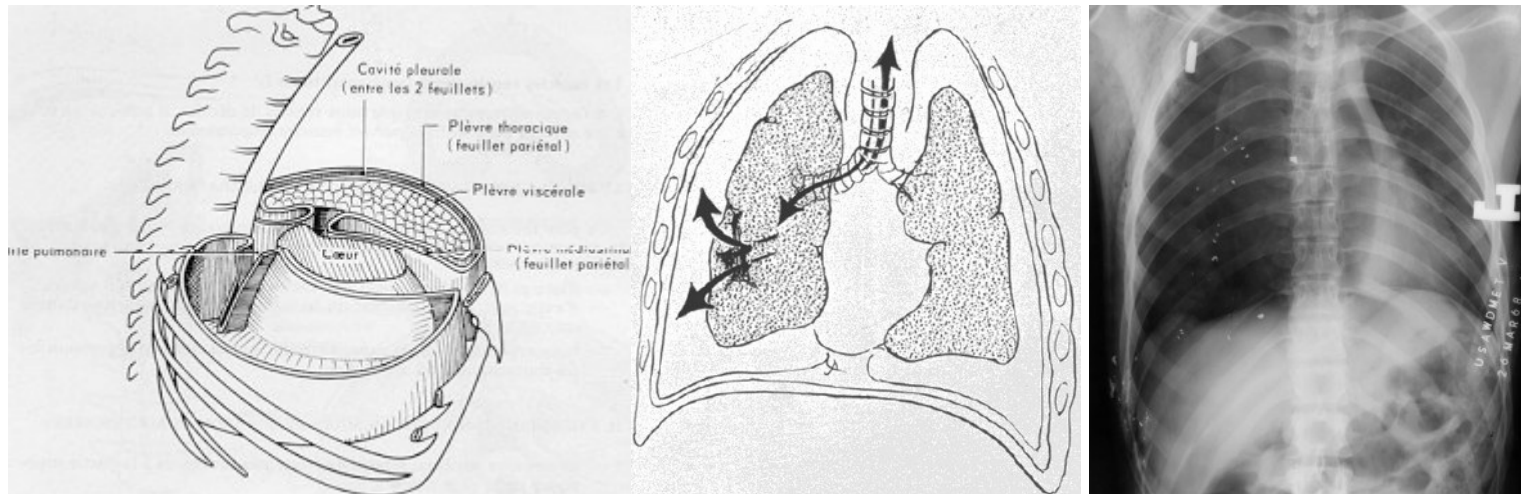
(JTrauma. 2010;68:204–210)



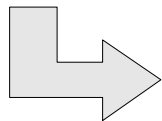
Prevalence of Tension Pneumothorax in Fatally Wounded Combat Casualties - McPherson JJ J Trauma. 2006;60:573-578

*5% des morts au combat seraient dus à un pneumothorax suffocant
 1/3 des morts en cas de lésions thoraciques
 1/2 en cas de lésions pulmonaires*

Pneumothorax compressif = TROP DE PRESSION dans la plèvre, normalement vide



Accumulation d'air qui ne peut s'échapper \Rightarrow De l'air sous pression

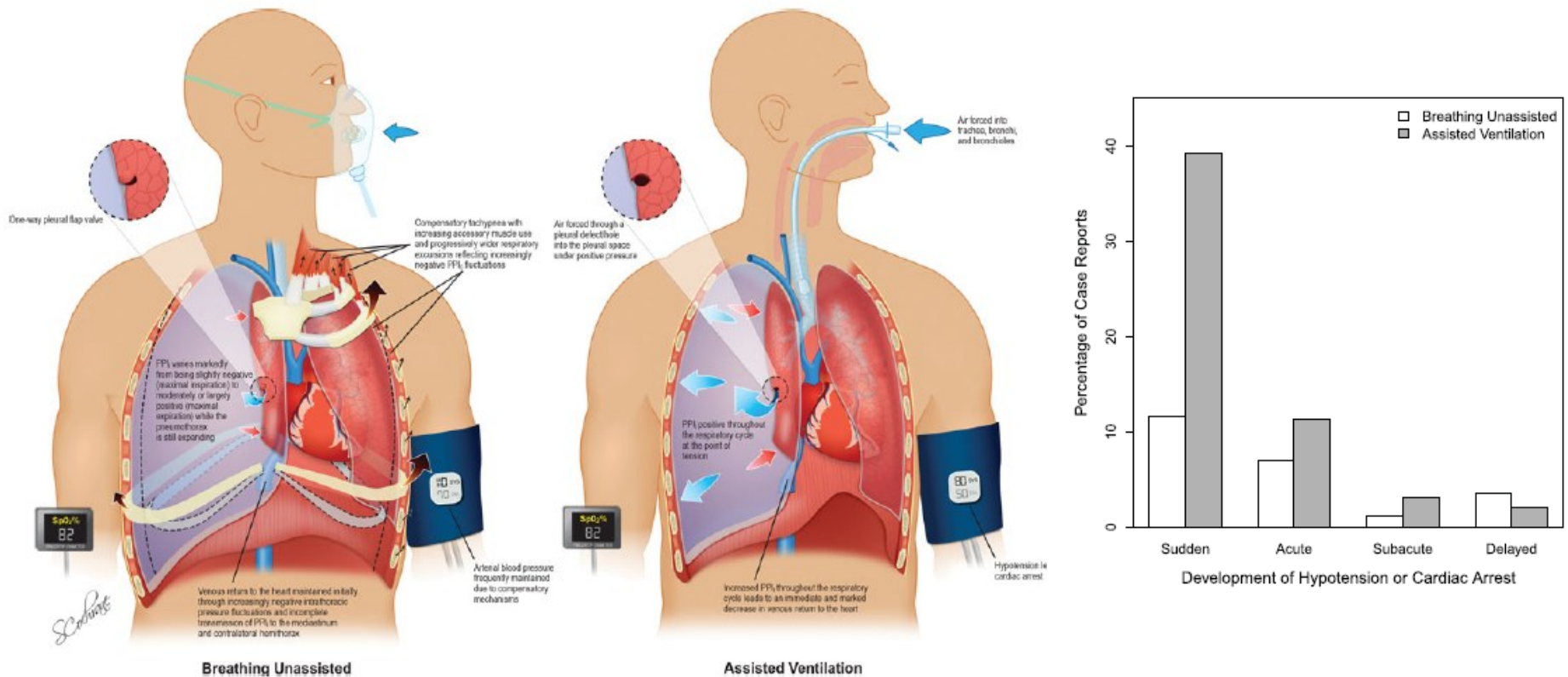


Compression des organes intrathoraciques

Circonstances : Plaie thoracique ou explosion en milieu clos



Comprendre qu'il existe deux tableaux cliniques



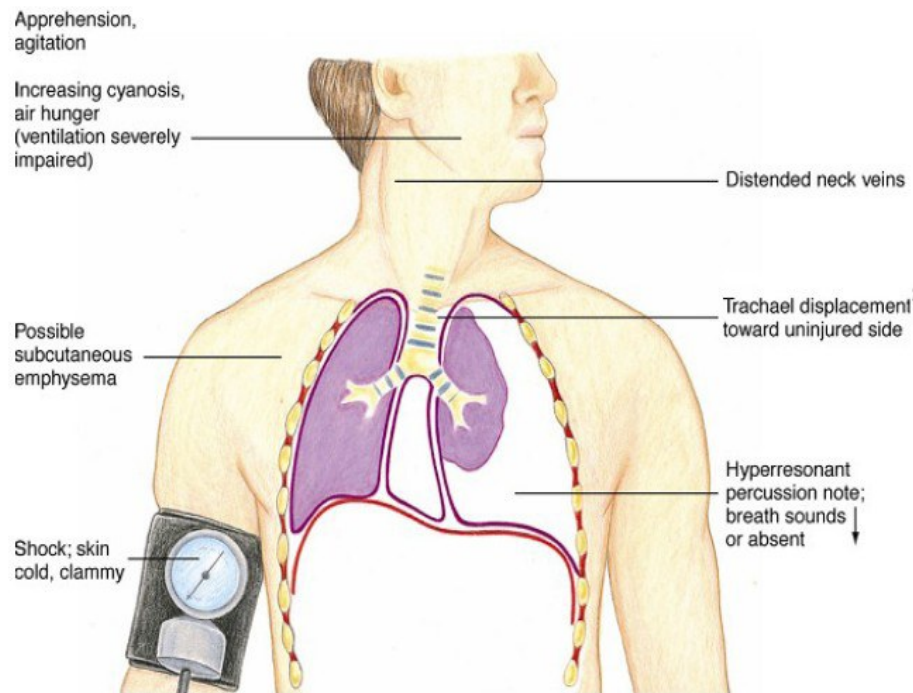
Clinical Presentation of Patients With Tension Pneumothorax. A Systematic Review. Roberts DJ et Al. Ann Surg 2015;00:1–1111

Blessé en ventilation spontanée
=
Détrese respiratoire progressive

Blessé en ventilation contrôlée
=
Détrese hémodynamique rapide

Risque majeur et précoce d'arrêt cardiaque lors de la ventilation contrôlée

Pneumothorax compressif = Pas si simple à mettre en évidence

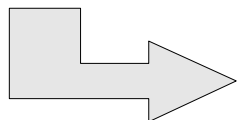


Difficile à mettre en évidence chez le combattant (effet de protection, nuit, bruit,...)

Danger : Arrêt cardiaque

FR >30, tachycardie Silence respiratoire unilatéral	Hypotension, SpO2 > 90 % Déviation trachée	Cyanose, immobilité thoracique, hypersonorité
50 à 70 % des cas	Moins de 25 % des cas	Moins de 10 % des cas

Tension pneumothorax—time for a re-think? S Leigh-Smith TJ et al. Emerg Med J 2005;22:8–16



Ne pas attendre l'hypoTA pour décompresser



Pneumothorax compressif = Quand décompresser ?

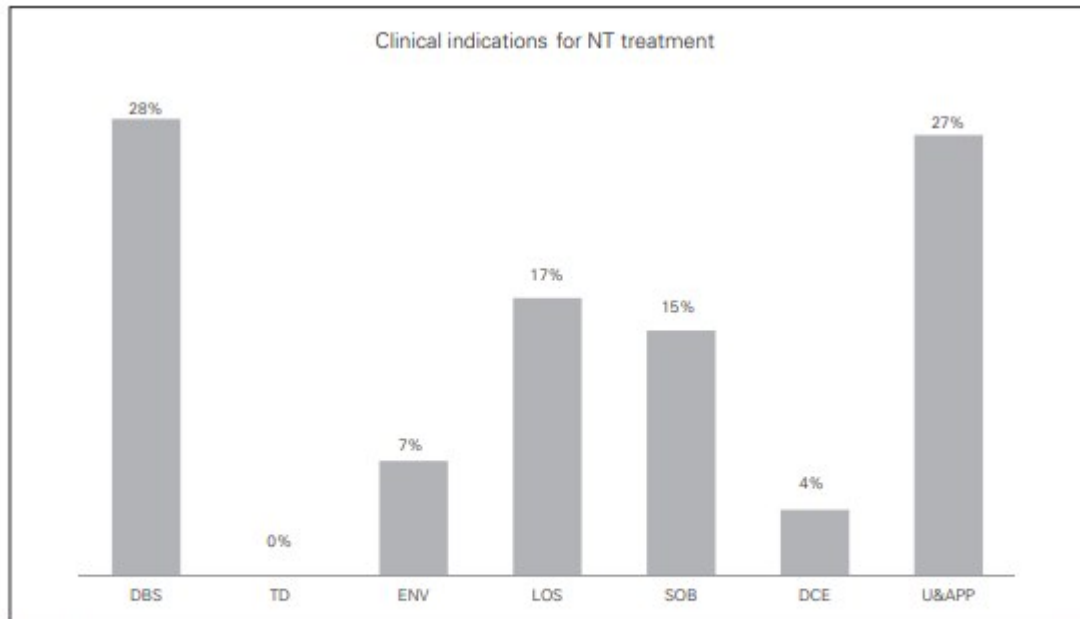


Fig. 3. Percentage of cases in which each clinical indication was used by flight surgeons to determine needle decompression (NT) or tube thoracostomy treatment. Specific indications include decreased breath sounds (DBS) on 1 side, tracheal deviation (TD), engorged neck veins (ENV), low oxygen saturation (LOS), shortness of breath (SOB), decreased chest expansion (DCE) and unconsciousness and absent peripheral pulse (U&APP).
Fitzgerald et Al. Injury, Int. J. Care Injured (2008) 39, 9—20

- Diminution unilatérale des bruits respiratoires
- Désaturation
- Détresse respiratoire clinique
- Instabilité hémodynamique

La moindre expansion thoracique unilatérale est un mauvais signe



Objectif : Passer du Pno compressif au Pno simple pour éviter un arrêt cardiaque



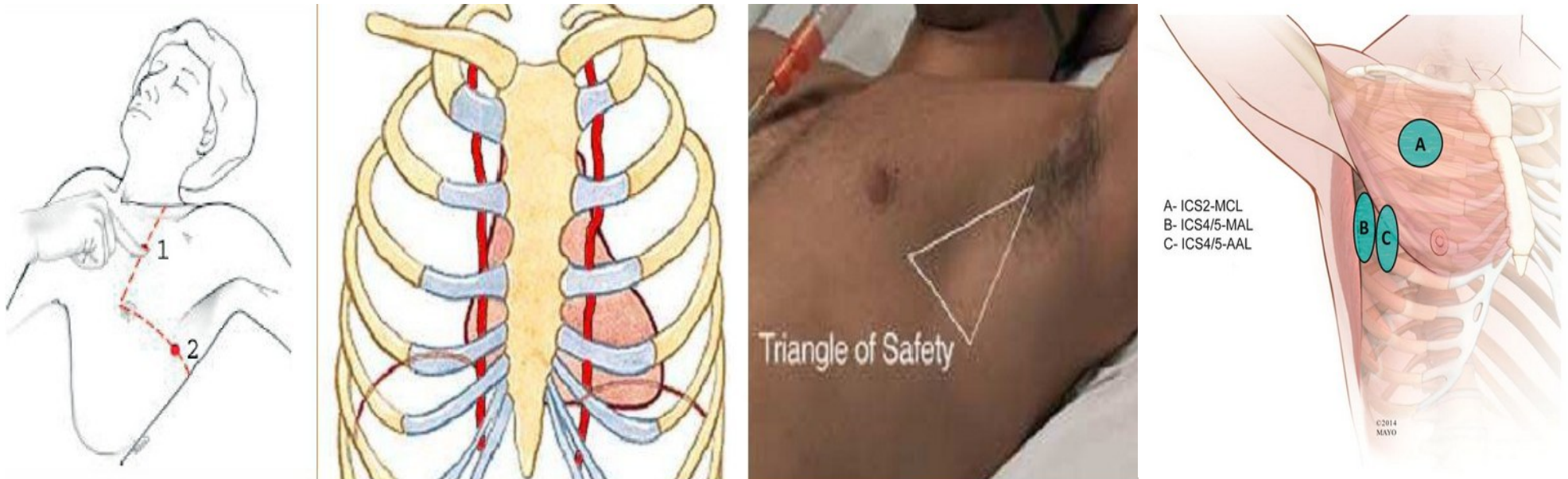
- En permettant à l'air sous pression de sortir du thorax
- L'hémorragie aggrave les effets du pneumothorax
- La ventilation en pression + majore les effets du pneumothorax
- L'altitude aggrave les effets du pneumothorax (PiO_2 et P_{baro})



Ne pas allonger le blessé



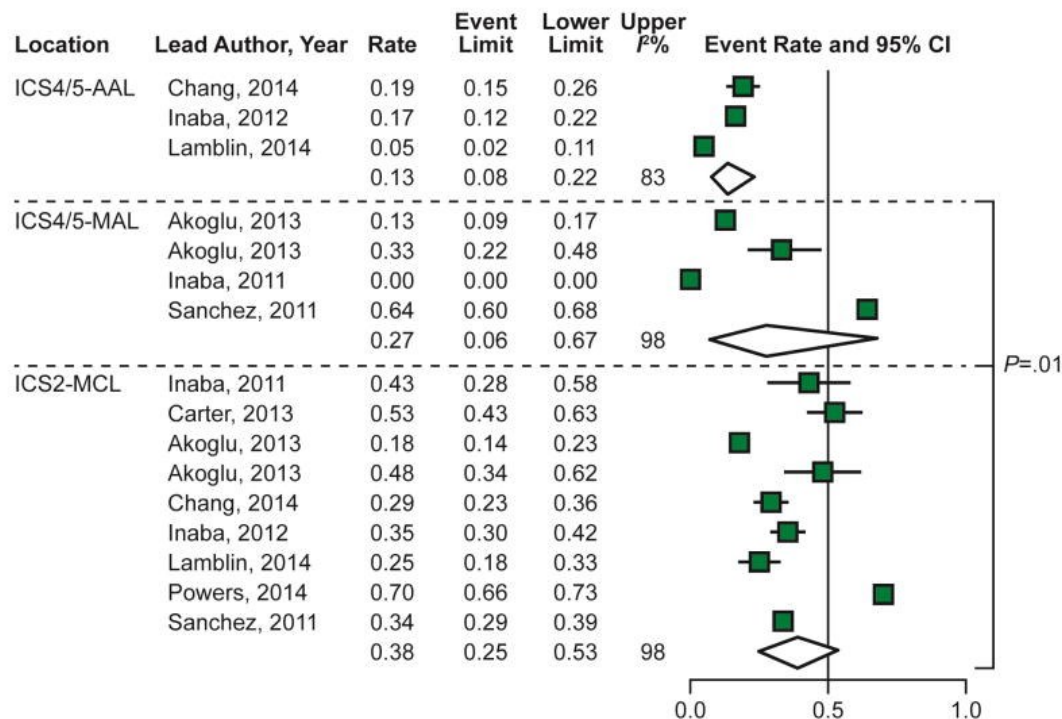
Respecter les aires de sécurité



LE BON ENDROIT : ***Au dessus et en dehors du mamelon***

Deux voies : Antérieure (2EIC ligne medio-claviculaire) ou axillaire (4/5 EIC ligne axillaire antérieure)

La voie classique antérieure (plus simple) est moins efficace

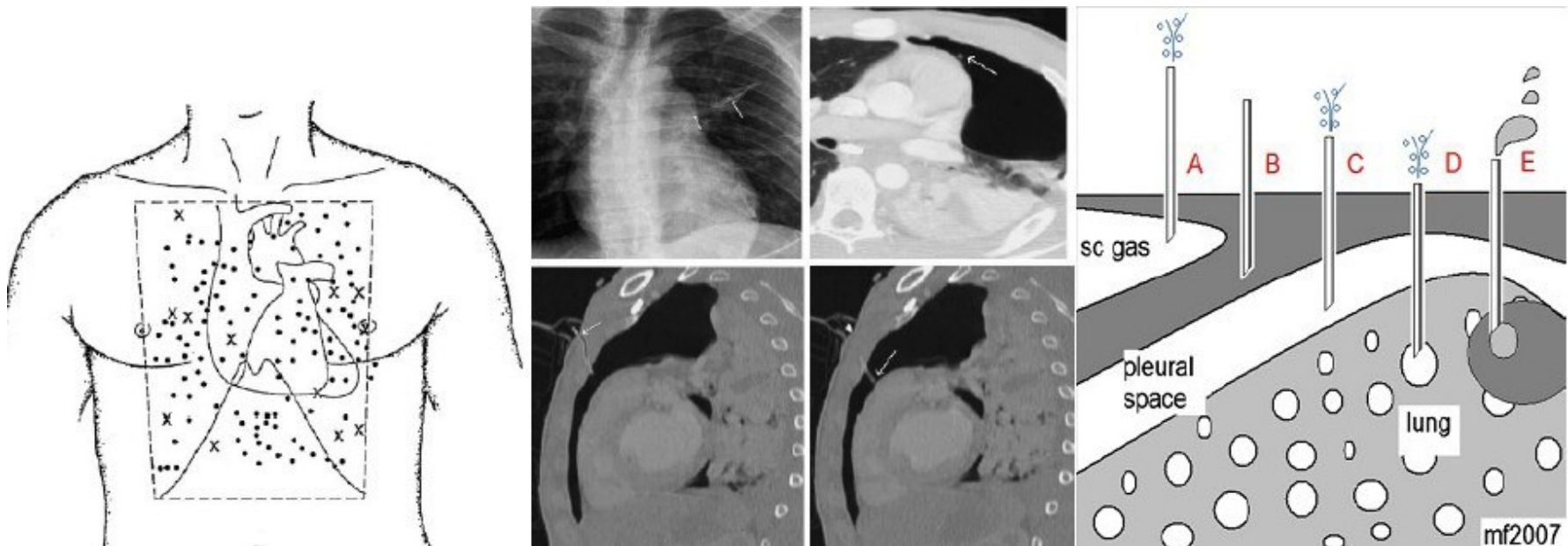


Needle Thoracostomy Failure Rates by Anatomic Location. [Injury](#). 2016 Apr;47(4):797-804

« .. NT for decompression of tension physiologic characteristics may be more effective at alternative anatomic sites, such as ICS4/5-AAL and ICS4/5-MAL, than ICS2-MCL with a 5-cm angiocatheter... »

En cas d'échec par la voie antérieure : Passer à la voie latérale

Respecter les aires de sécurité, pour éviter les ponctions trop médianes

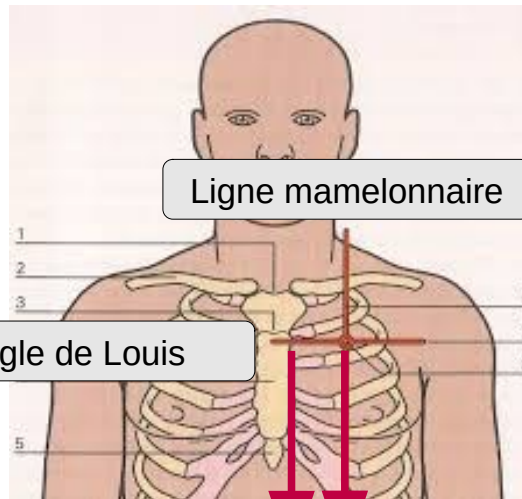


Are needle decompressions for tension pneumothoraces being performed appropriately for appropriate indications?. Netto A. Am J Emerg Med. 2008 Jun;26(5):597-602

Réaliser ce geste en condition de combat n'est pas la même chose qu'à l'hôpital

Respecter les aires de sécurité, pour éviter les ponctions trop médianes

La ligne médio-claviculaire n'est pas toujours si simple à identifier



Angle de Louis

3 travers de doigt =

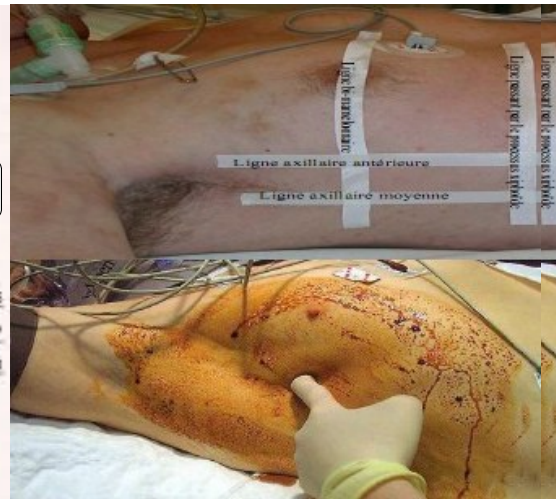


Table 1. Horizontal Distance from Midline to Midhemithorax and Internal Mammary Vessels at Level of Sternal Angle

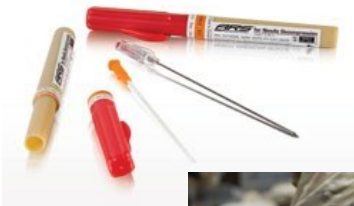Group and site	Right side (cm) median (range)	Left side (cm) median (range)
All subjects		
MHL	6.0 (4.8–7.7)	6.3 (5.0–7.7)
IMV	3.1 (2.1–4.4)	3.0 (2.0–4.4)
Males		
MHL	6.1 (5–7.7)	6.5 (5.4–7.7)
IMV	3.3 (2.6–4.4)	3.2 (2.1–4.4)
Females		
MHL	5.7 (4.8–6.5)	5.8 (5.0–7.1)
IMV	2.9 (2.1–3.5)	2.9 (2.0–3.8)

MHL = midline of hemithorax; IMV = internal mammary vessels.

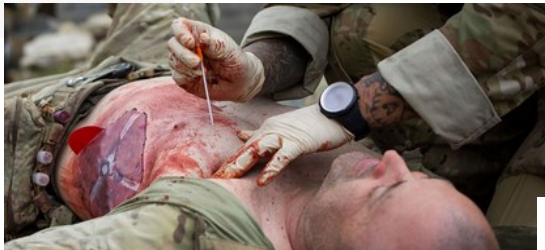Radiologic Assessment of Potential Sites for Needle Decompression of a Tension Pneumothorax. Wax DB et al. Anesth Analg. 2007 Nov;105(5):1385-8

- Repérer l'angle de Louis \Leftrightarrow 2ème Espace intercostal
- L'artère mammaire est à 3 cm en dehors
- Ponctionner à 3 travers de doigts en dehors \approx 5-6 cm, donc à distance de l'artère
- Le point de ponction en principe proche de la ligne mamelonnaire

Pas n'importe quel cathéter: Au moins 8 cm est souvent proposé



- Mais entre des mains peu expertes ?



- Risque de ponction médiastinale !

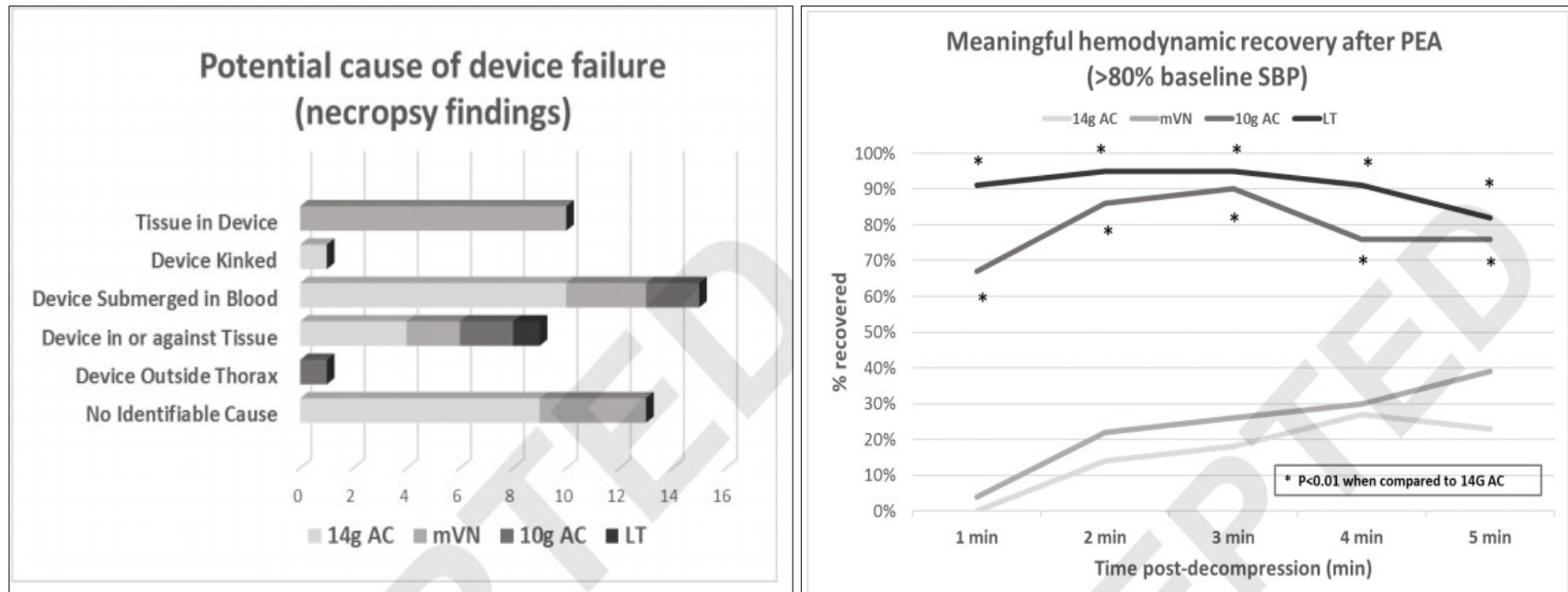


- Au moins 5 cm

«Needle thoracostomy decompression was attempted in 1.5% (142/9689) of patients..... Failure to decompress the pleural space by NT was observed via ultrasound and/or CT in 65% (17/26) of attempts with a 3.2-cm catheter, compared with only 4% (3/75) of attempts with a 4.5-cm catheter ($p < 0.001$) »

Ball CG et al. - Thoracic needle decompression for tension pneumothorax: clinical correlation with catheter length, Can J Surg. 2010 June; 53(3): 184–1881

Le diamètre est important : Au minimum 14g, idéalement 10g

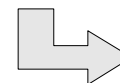


Gros Ø = Gros débit et moins de plicature



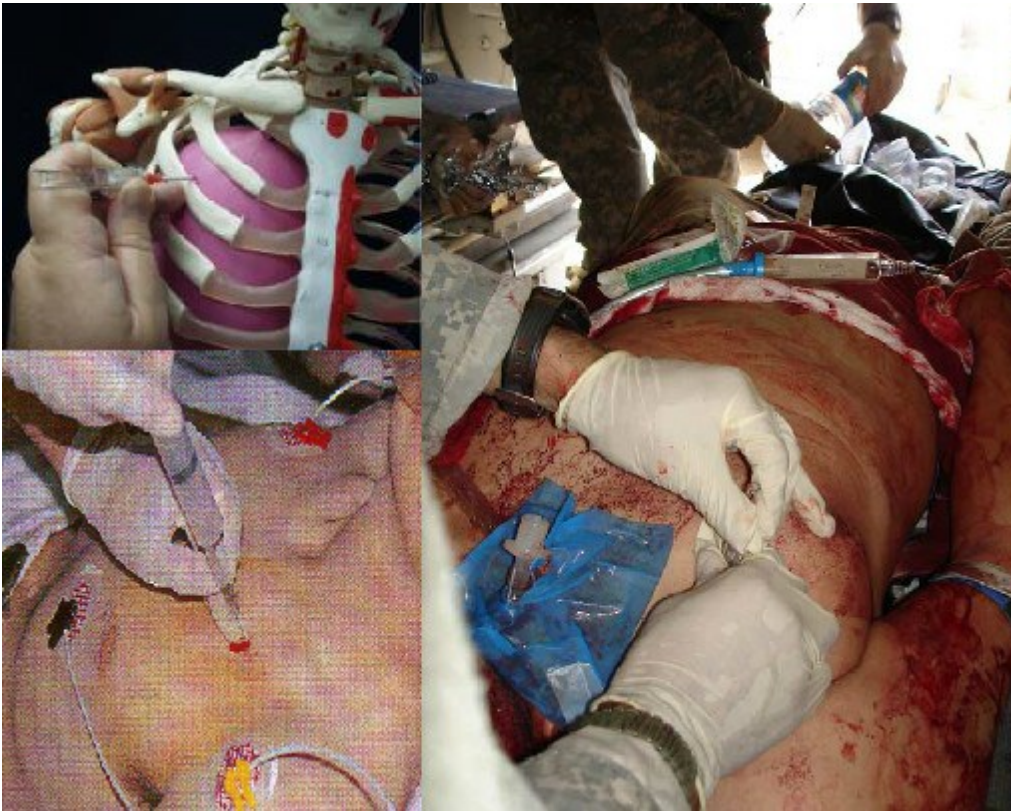Un drain thoracique néonatal +++

Can J Surg. 2015 Jun;58(3 Suppl 3):S118-24.



Le choix des israéliens

Ponction par voie antérieure (2-3 EIC) sinon voie AXILLAIRE (4-5 EIC)

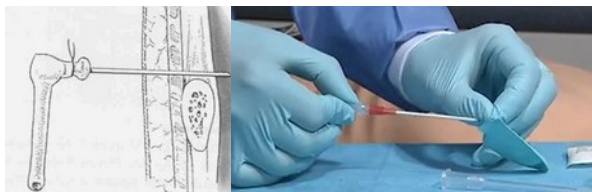

1. Ponctionner si possible 1/2 assis:

- Asepsie cutanée
- Ponction à la seringue
- Perpendiculaire à la cote
- Passer sur le rebord supérieur
- Faire progresser par palier de 2 à 3 cm
- L'air sous pression est aspiré
- Pousser le cathéter avec l'aiguille
- L'air s'échappe
- Attendre 5-10 sec et retirer l'aiguille

2. Efficace ? *Cela prend du temps*

- Bruit d'air sous pression s'échappe
- Le blessé respire mieux
- La FR et la FC ne normalisent
- La SpO2 remonte
- Le pouls radial réapparaît

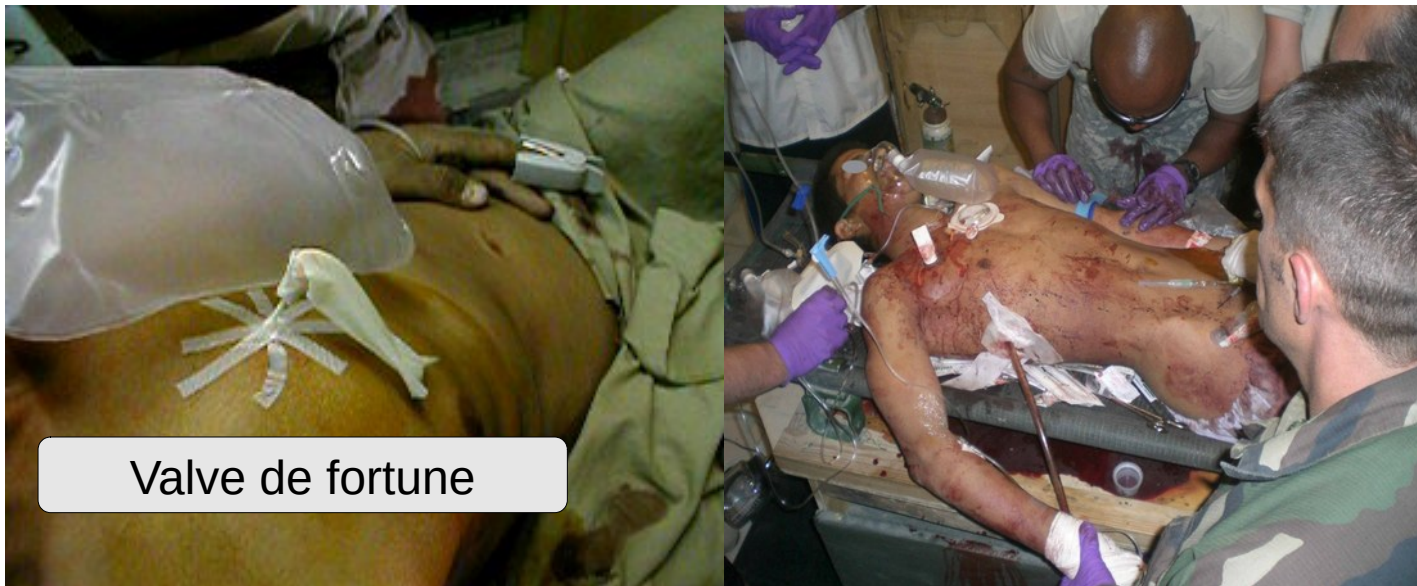

Confection d'une valve antiretour de fortune



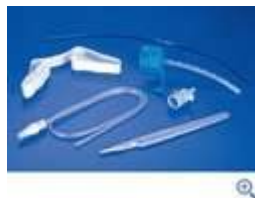MAIS : *Le cathéter peut sortir de la plèvre, se couder, se boucher, être trop court*

Efficace pendant 04h si pas ventilé en pression +



Valve de fortune

Surveiller le blessé - Savoir recommencer et passer à la voie axillaire

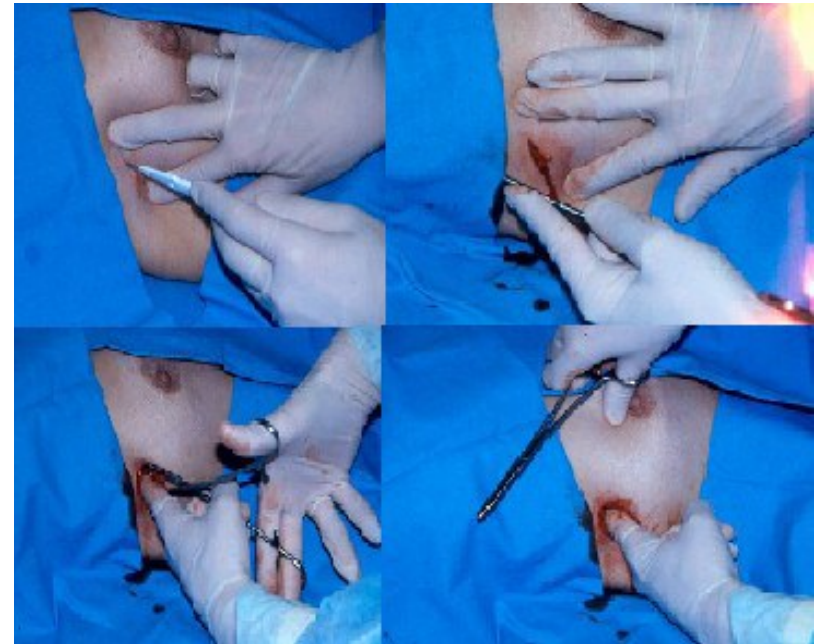


Mieux : [Le minitrach Portex Percut II](#)



La thoracostomie au doigt : *Alternative voire technique de référence car moins risquée*

- Anesthésie locale +++
- Inciser la peau
- Ouvrir avec la pince de Monro-Kelly
- La pince rentre dans le thorax
- Elargir la stomie
- Calibrer la stomie au doigt
- Poser un pansement 3 côtés



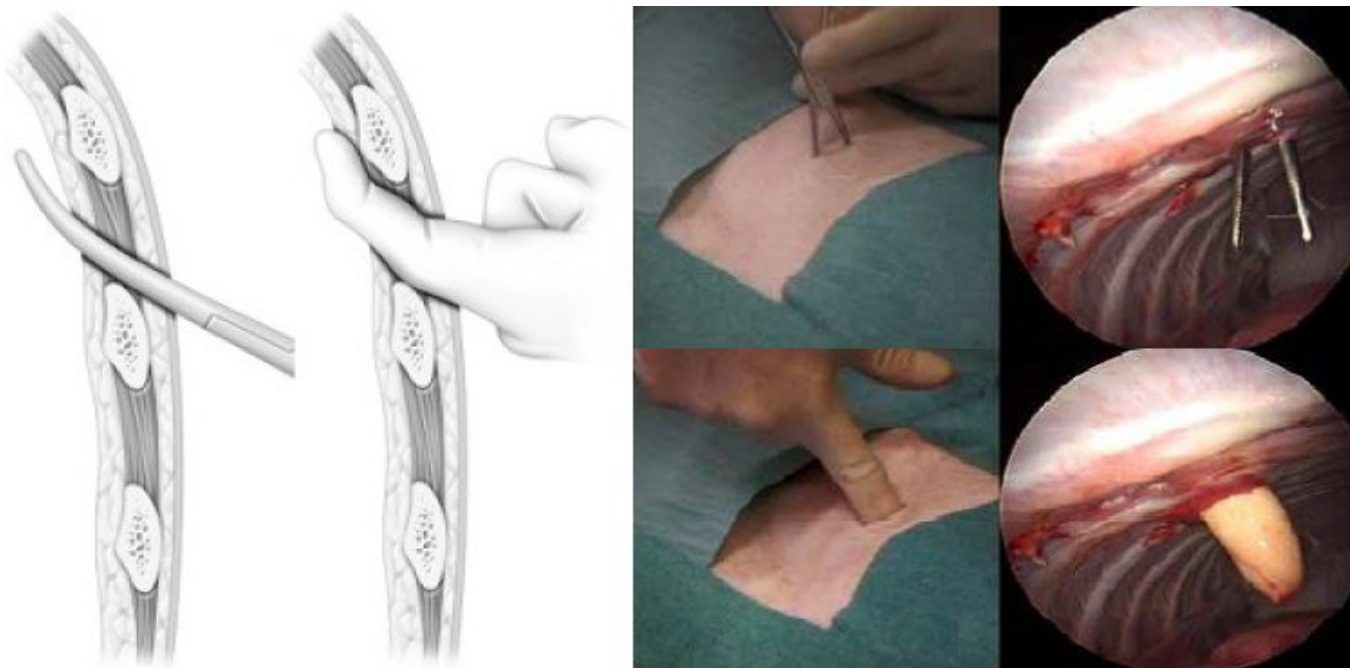
Chest decompression in emergency medicine and intensive care. Anaesthesist. 2016 Oct;65(10):768-775

*1er temps du drainage thoracique et
le plus souvent suffisant en préhospitalier*



La thoracostomie au doigt : *Alternative voire technique de référence* **car - risquée**

Toutes les étapes sont contrôlées




Important : Le clamp de Monro-Kelly

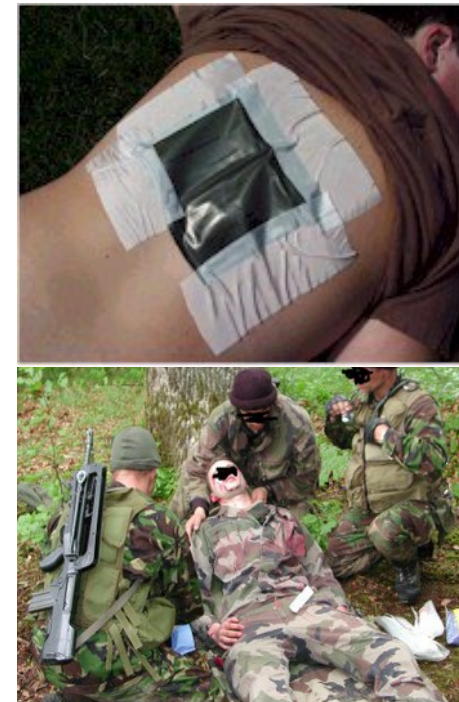

Mettre en place un pansement NON OCCLUSIF : Tous ne sont pas équivalents

Pour éviter que l'air extérieur ne rentre dans le thorax



[J Trauma Acute Care Surg. 2013;75: 150-156](#)



1/2 assis + O2 pour SPo2 >90 %

La valve d'asherman n'a pas l'adhérence suffisante : Ne plus l'utiliser

Mettre en place un pansement NON OCCLUSIF : Tous ne sont pas équivalents

Adhérence et débit d'exsufflation différent d'une valve à l'autre

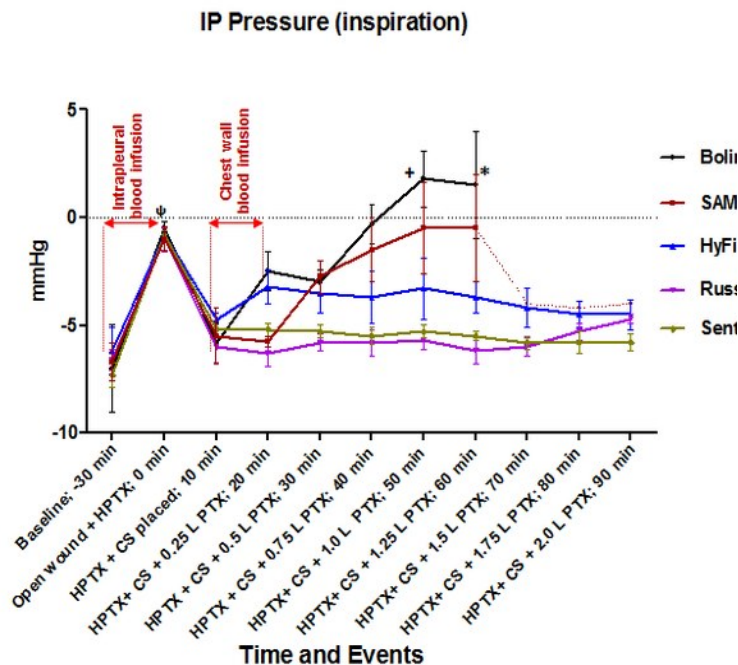


Fig. 2

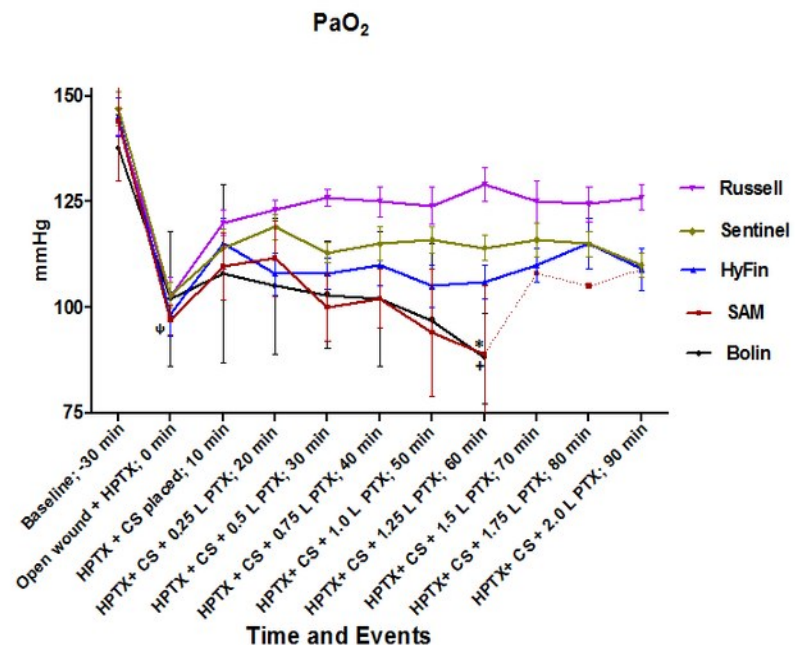


Fig. 4

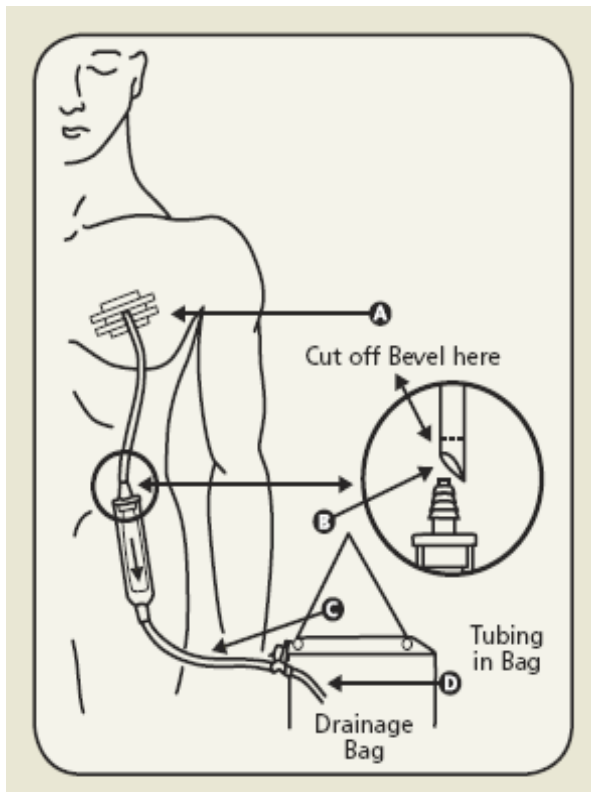
J Trauma Acute Care Surg. 2017 Jul;83(1):182-189

La valve de Russel semble être un bon compromis

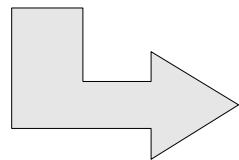


La question du drainage thoracique se pose plus tard

Pas une obligation à ce moment.

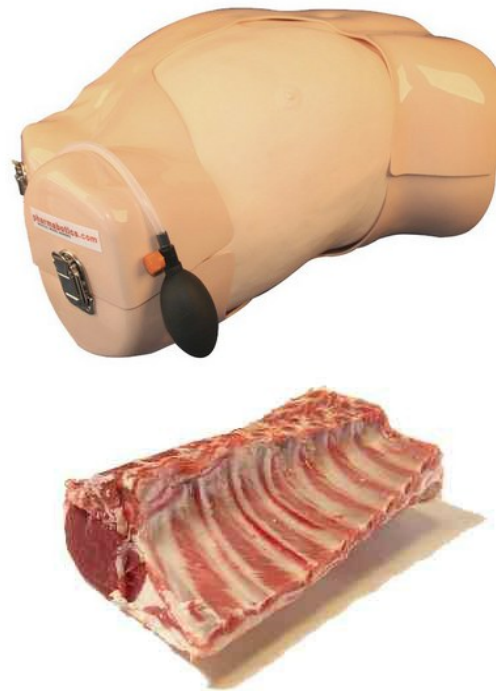
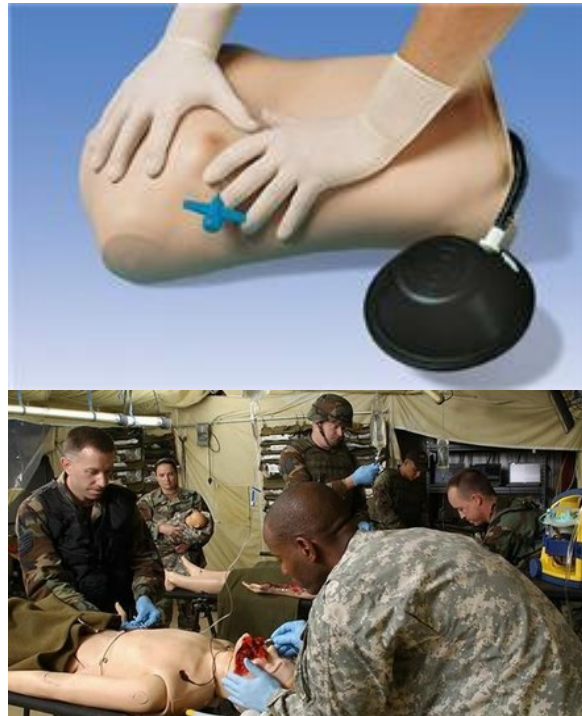
- Si l'exsufflation n'est pas assez efficace
- Si le délai de MEDEVAC s'annonce > 03H
- Si une ventilation contrôlée est nécessaire



Avoir appris pour être sûr de
placer le drain dans la cavité
pleurale

N'est pas un geste anodin. Doit être réalisé dans de bonnes conditions



Pour cela pas forcément besoin de moyens sophistiqués

Harcke T et al.

Chest wall thickness in military personnel: Implications for needle thoracocentesis in tension pneumothorax
[Military medicine, 12:000, 2007.](#)

Wax DB et al

Radiologic Assessment of Potential Sites for Needle Decompression of a Tension Pneumothorax
[Anesth Analg 2007;105:1385–8](#)

Holcomb JB et al.

Causes of Death in U.S. Special Operations Forces in the Global War on Terrorism: 2001-2004
[Ann Surg. 2007;245\(6\):986-91.](#)

Fitzgerald et al

Pleural decompression and drainage during trauma reception and resuscitation.
[Injury. 2008 Jan;39\(1\):9-20.](#)

Harcke T et al

Needle thoracocentesis decompression: observations from postmortem computed tomography and autopsy.
[J Spec Oper Med. 2013 Winter;13\(4\):53-8.](#)