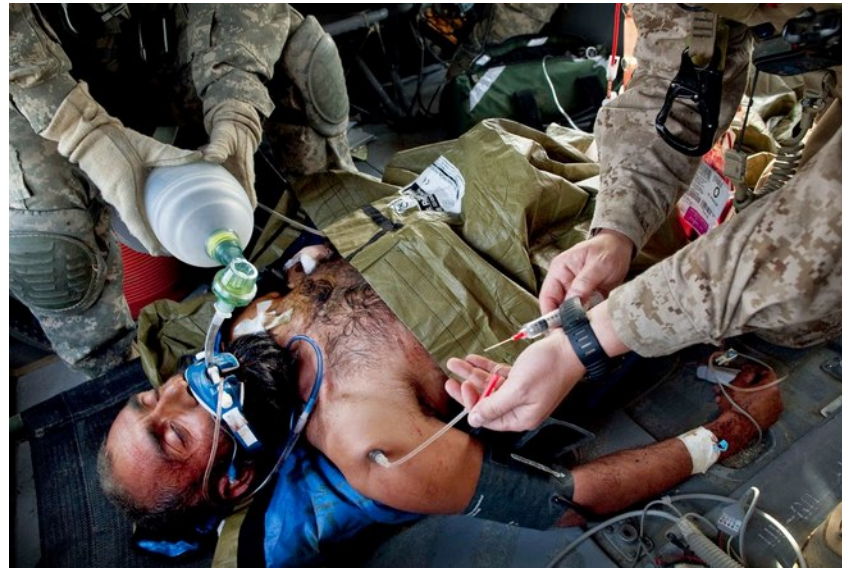

Immobilisation du rachis cervical en condition de combat



C'est un sujet TRES discuté. Attention à l'extrapolation de données civiles au contexte militaire

Kornhall et al. *Scandinavian Journal of Trauma, Resuscitation and Emergency Medicine* (2017) 25:2
DOI: 10.1186/s13049-016-0345-x

Scandinavian Journal of Trauma,
Resuscitation and Emergency Medicine

EAST 2017 PODIUM PAPER



Prehospital Emergency Care

ISSN: 1090-3127 (Print) 1545-0066 (Online) journal homepage: <http://www.landforline.com/pej/pej20>

REVIEW

Open Access



The Norwegian guidelines for the prehospital management of adult trauma patients with potential spinal injury

Daniel K Kornhall^{1,2,3*}, Jørgen Joakim Jørgensen^{4,5}, Tor Brommeland⁶, Per Kristian Hyldmo^{7,8}, Helge Asbjørnsen^{9,10}, Thomas Dolven⁹, Thomas Hansen¹¹ and Elisabeth Jeppesen^{12,13}

Prehospital spine immobilization/spinal motion restriction in penetrating trauma: A practice management guideline from the Eastern Association for the Surgery of Trauma (EAST)

Catherine G. Velopulos, MD, MHS, Hasan M. Shihab, MPH, Lawrence Lottenberg, MD, Marcie Feinman, MD, Ali Raja, MD, MBA, MPH, Jeffrey Salomone, and Elliott R. Haut, MD, PhD, Aurora, Colorado

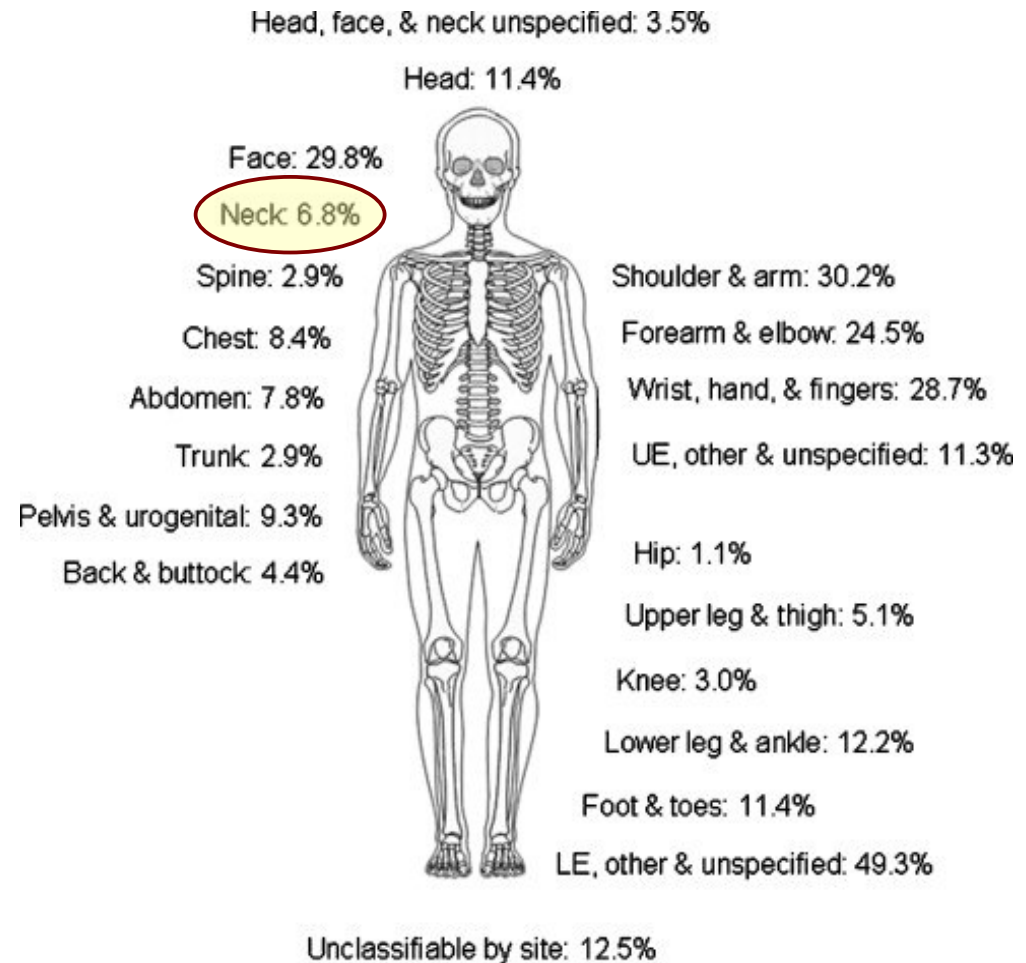
Spinal Motion Restriction in the Trauma Patient - A Joint Position Statement

Peter E. Fischer, Debra G. Perina, Theodore R. Delbridge, Mary E. Fallat, Jeffrey P. Salomone, Jimm Dodd, Eileen M. Bulger & Mark L. Gestring



Les blessés rachidiens par lésions balistiques de guerre: *Peu fréquents*

*Accidentologie
routière
et
traumatismes
balistiques*



Ramasamy A et al. - Learning the lessons from conflict: Pre-hospital cervical spine stabilisation following ballistic neck trauma. doi:10.1016/j.injury.2009.06.168

Les blessés rachidiens par lésions balistiques de guerre: *Peu fréquents*

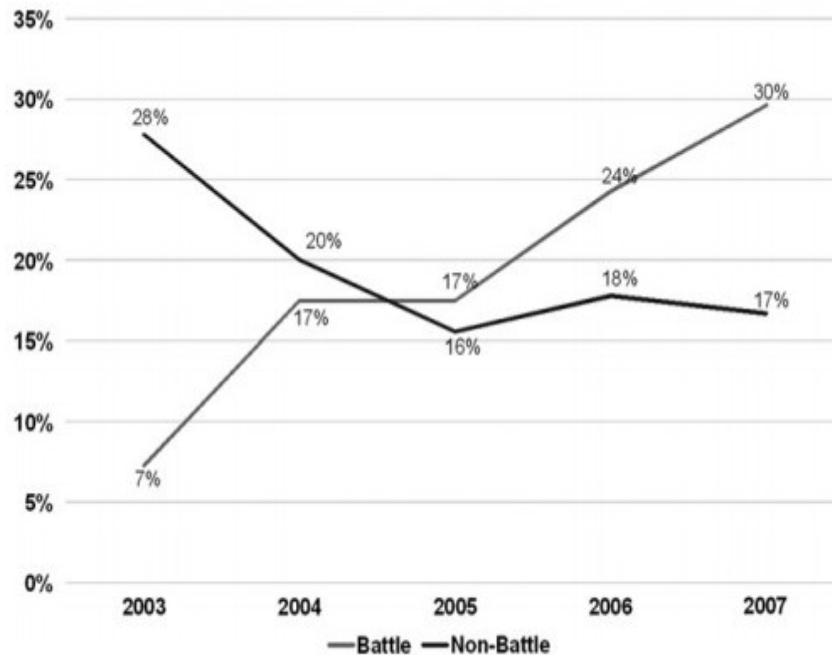


FIGURE 1. Cumulative annual incidence of spine injuries.

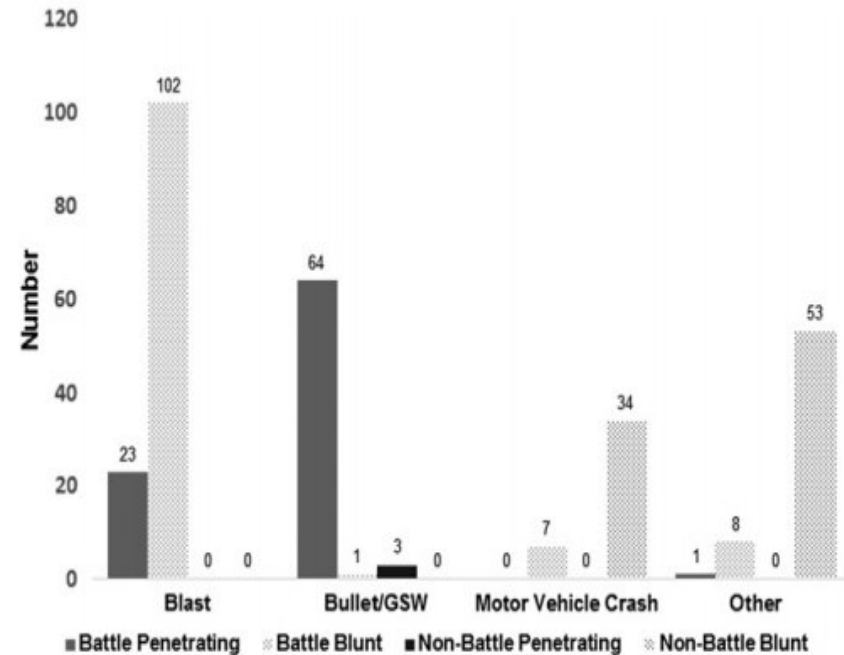
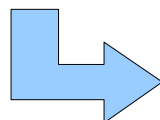


FIGURE 2. Spine injury mechanism, context, and type.







Mais une fréquence croissante à cause des IED

[Mil Med. 2016 Oct;181\(10\):1314-1323.](#)



De + en + pénétrants

Les blessés rachidiens par lésions balistiques de guerre: *Peu fréquents*

<p>Rotation Excessive rotation of the torso/head and neck, moving one side of the spinal column against the other</p>		<p>Rollover MVC Motorcycle accident</p>	<p>Hyperextension Excessive posterior movement of head or neck</p>		<p>Face into windshield in MVC Elderly person falling to the floor Football tackler Dive into shallow water</p>
<p>Lateral Stress Direct lateral force on spinal column, typically shearing one level of cord from another</p>		<p>"T-bone" MVC Fall</p>	<p>Hyperflexion Excessive anterior movement of head onto chest</p>		<p>Rider thrown off of horse or motorcycle Dive into shallow water</p>
<p>Distraction Excessive stretching of column and cord</p>		<p>Hanging Child inappropriately wearing shoulder belt around neck Snowmobile or motorcycle under rope or wire</p>	<p>Compression Weight of head or pelvis driven into stationary neck or tarsi</p>		<p>Dive into shallow water Fall of greater than 10 to 20 feet onto head or legs</p>

Les mécanismes n'ont rien à voir avec les traumatismes fermés observés en pratique civile

Les blessés rachidiens de guerre: Moins fréquents *mais* + graves

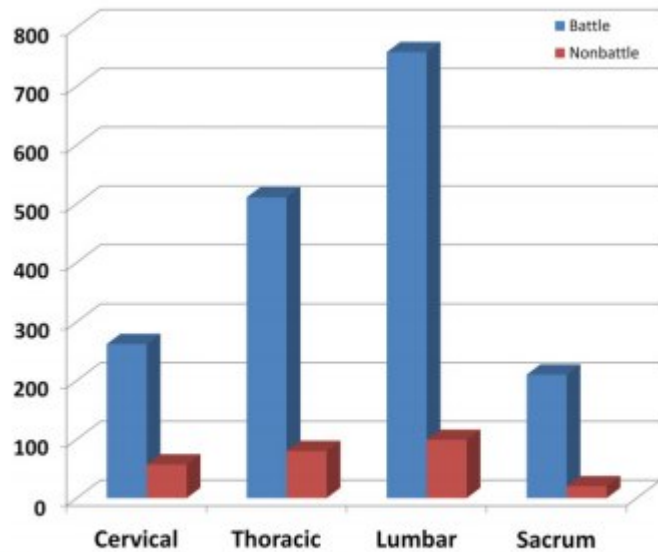


Fig. 1. Anatomic distribution of spine injuries sustained in Operation Iraqi Freedom and Operation Enduring Freedom.

« ...Ninety-one BSI service members (18% of patients) sustained spinal cord injuries (SCIs) with 41 (45%) complete SCIs, compared with 13 (14% of patients) nonbattle SCIs with six (46.2%) complete injuries... »

Blair JA et Al Spine J. 2012 Sep;12(9):824

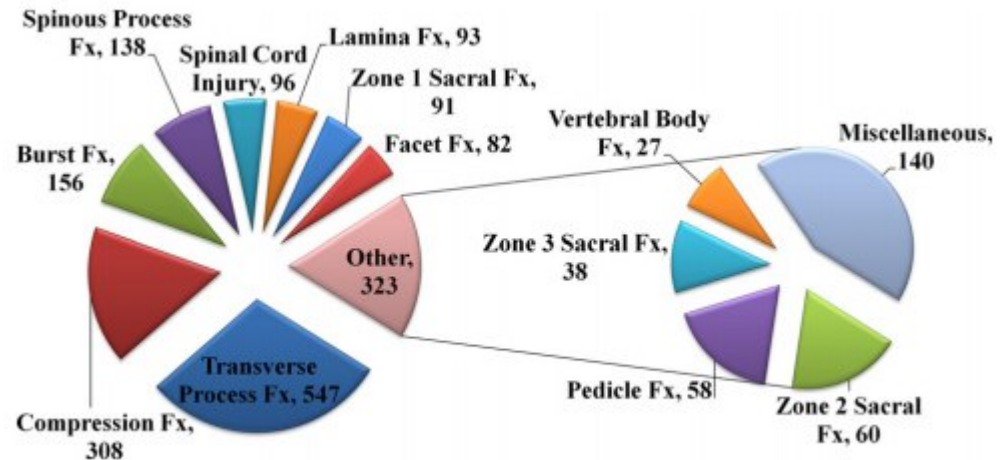


Fig. 2. Battle spine injuries sustained in Operation Iraqi Freedom and Operation Enduring Freedom. Fx, fracture.

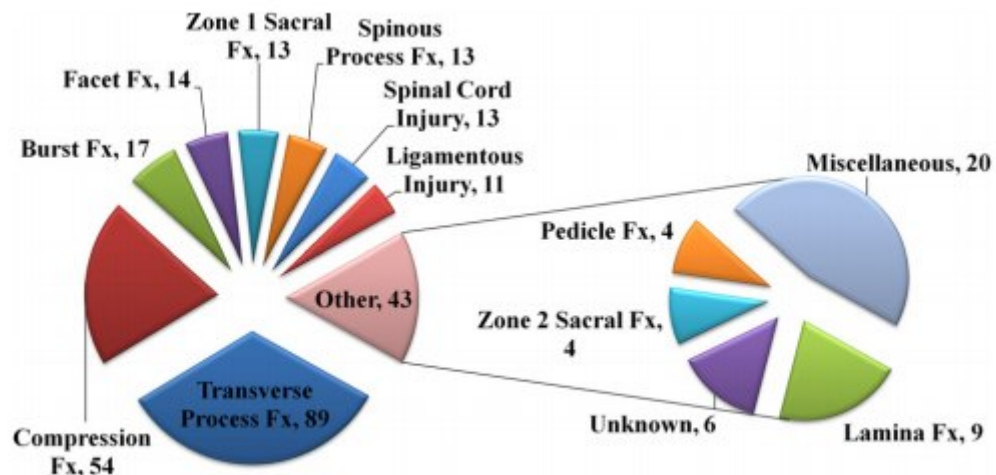


Fig. 3. Nonbattle spine injuries sustained in Operation Iraqi Freedom and Operation Enduring Freedom. Fx, fracture.

Les blessés rachidiens par lésions balistiques de guerre: *Peu fréquents*

Eviter une aggravation neurologique ?

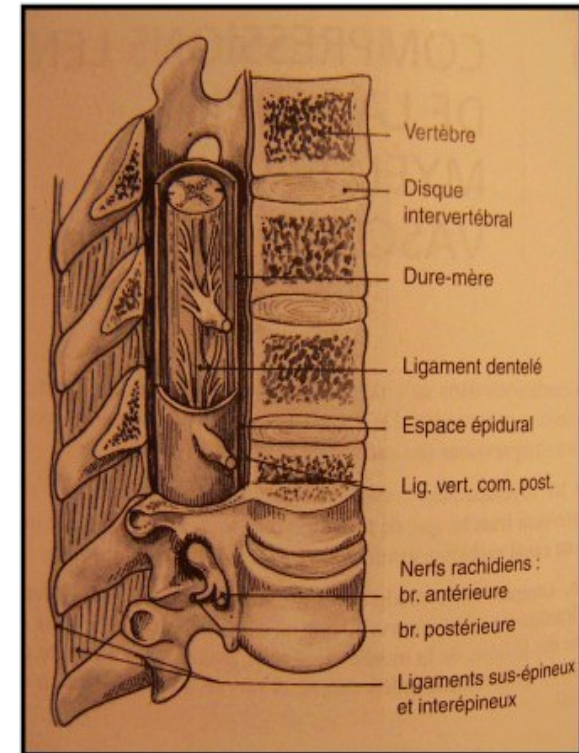
- En réduisant les mouvements de la tête, pendant le transport
- En réduisant la pression du poids de la tête sur le rachis

Pas si sûr :

6% des blessés neurologiques s'aggravent mais :

« ...Early deterioration (less than 24 hours) was typically related to **traction and immobilization**. Delayed deterioration (between 24 hours and 7 days) was associated with sustained **hypotension** in patients with fracture dislocations. Late deterioration (more than 7 days) was observed in a patient with **vertebral artery injuries**... »

Harrop JS et al. - The cause of neurologic deterioration after acute cervical spinal cord injury. Spine 2001;26:340-6



Les blessés rachidiens par lésions balistiques de guerre: *Peu fréquents*

Mais plus graves : Eviter l'aggravation neurologique ?

- ⇒ Moins de 1,5% tirent un intérêt d'une immobilisation sur le terrain
- Les comateux
 - Ceux qui ont des signes neurologiques incomplets
 - Ceux qui se plaignent de douleurs locales
 - Ceux qui ne peuvent pas spontanément tourner la tête de 45° sans problème
 - Ceux qui ont été projetés

Attention: ceci ne vaut que pour les traumatismes par balles ou éclats

Prehospital stabilization of the cervical spine for penetrating injuries of the neck: is it necessary? Barkana Y Injury, Int. J. Care Injured 31 (2000) 305±309

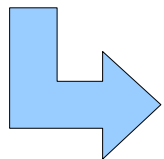
Arishita GI et al. - Cervical spine immobilization of penetrating neck wounds in an hostile environment, J Trauma 1989, 29, 332–337

Les blessés rachidiens par lésions balistiques de guerre: *Peu fréquents*

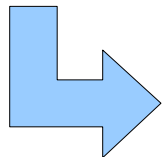
Les contraintes d'une immobilisation cervicale

- ⇒ Mais moins de 1,5% tirent un intérêt d'une immobilisation sur le terrain
- Voire ont un taux de décès précoces plus important par hémorragie ou hypoxie

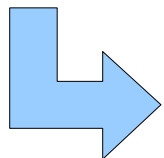
Une immobilisation bien faite peut retarder une évacuation, **ce qui n'est pas forcément bon**



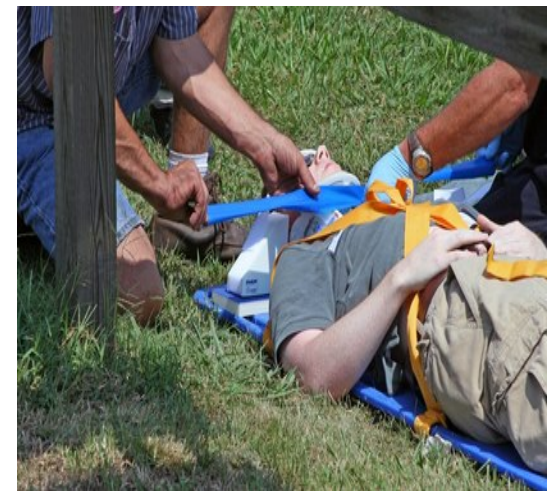Problématique de la gestion des voies aériennes



Problématique de la surveillance des plaies du cou



Attention Préhospitalier militaire \neq civil.



ATTENTION : Ceci n'est vrai que pour les trauma pénétrants

Les blessés rachidiens par lésions balistiques de guerre: *Peu fréquents*

Les contraintes d'une immobilisation cervicale

A ne pas faire sous le feu

- Cela prend du temps
- Vous êtes exposé
- On estime que 10% des blessés le sont en portant secours à leur camarade

Il faut répliquer par les armes et mettre à l'abri le blessé

Les blessés rachidiens par lésions balistiques de guerre: *Peu fréquents*

Les contraintes d'une immobilisation cervicale

- Un collier cervical gêne l'intubation
- Le collier masque des signes locaux d'aggravation comme un hématome du cou
- Le collier empêche la réalisation d'une compression de lésions hémorragiques
- Le collier cervical peut être responsable d'une hypertension intracrânienne

Barkana Y et al. - Prehospital stabilization of the cervical spine or penetrating injuries of the neck. Is it necessary? *Injury* 2000;31:305-9

Une plaie cranio-cérébrale n'est pas une indication de pose de collier cervical

[Kaups KL et al. -Patients with gunshot wounds to the head do not require cervical spine immobilization and evaluation. J Trauma. 1998 May;44\(5\):865-7.](#)

Les blessés rachidiens par lésions balistiques de guerre: *Peu fréquents*

Les contraintes d'une immobilisation cervicale

- Elle altère la fonction respiratoire [CV et VEMS abaissé] [Prehosp Disaster Med. 2005 Jan-Feb;20\(1\):47-53](#)
- Elle va gêner l'accès aux voies aériennes [Surgeon. 2010; 8:218-222](#)
- Le collier masque des signes locaux d'aggravation comme un hématome du cou
- Le collier empêche la réalisation d'une compression de lésions hémorragiques
- Le collier cervical peut être responsable d'une hypertension intracrânienne [ANZ J Surg 2002; 72: 389-391](#)

[Barkana Y et al. - Prehospital stabilization of the cervical spine or penetrating injuries of the neck. Is it necessary? Injury 2000;31:305-9](#)


Une plaie cranio-cérébrale n'est pas une indication de pose de collier cervical [J Trauma. 1998 May;44\(5\):865-7.](#)

Les blessés rachidiens par lésions balistiques de guerre: *Peu fréquents*

Premier temps: Immobiliser le cou

- Immobiliser la tête manuellement dans l'axe tête-cou-tronc

Soyez sûr d'être à l'abri



Terry Richards - Pool / AP

Les blessés rachidiens par lésions balistiques de guerre: *Peu fréquents*

Premier temps: Immobiliser le cou

- Immobiliser la tête manuellement dans l'axe tête-cou-tronc

*Un collier de taille réglable
comme celui-ci est idéal,
mais prend de la place dans
votre sac*

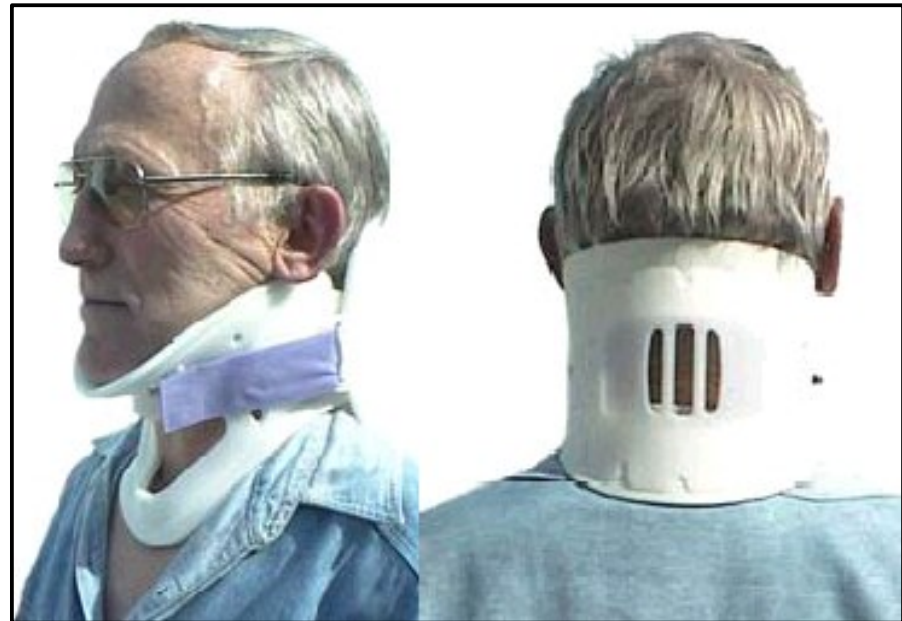

Les blessés rachidiens par lésions balistiques de guerre: *Peu fréquents*

Premier temps: Immobiliser le cou

- Immobiliser la tête manuellement dans l'axe tête-cou-tronc

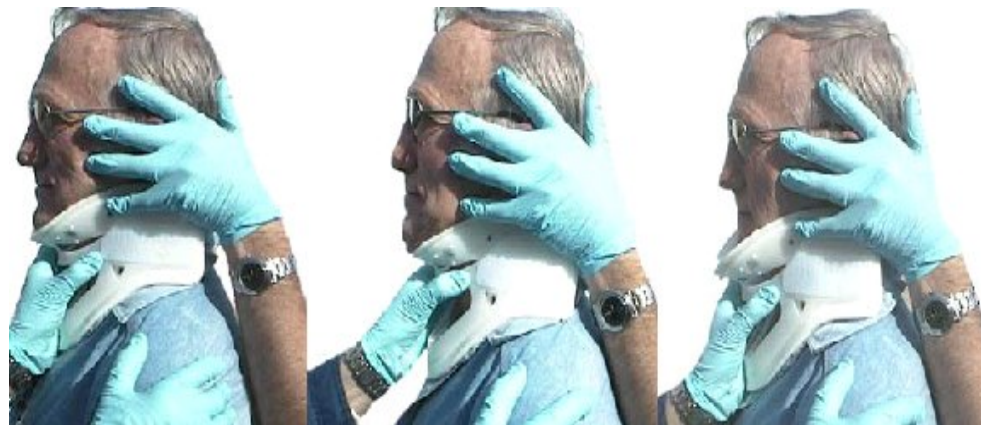Il doit bien s'appliquer en haut avec le menton et la boîte crânienne et en bas avec le sternum et les clavicules. Il ne doit pas comprimer les jugulaires



Les blessés rachidiens par lésions balistiques de guerre: *Peu fréquents*

Premier temps: Immobiliser le cou

- Immobiliser la tête manuellement dans l'axe tête-cou-tronc

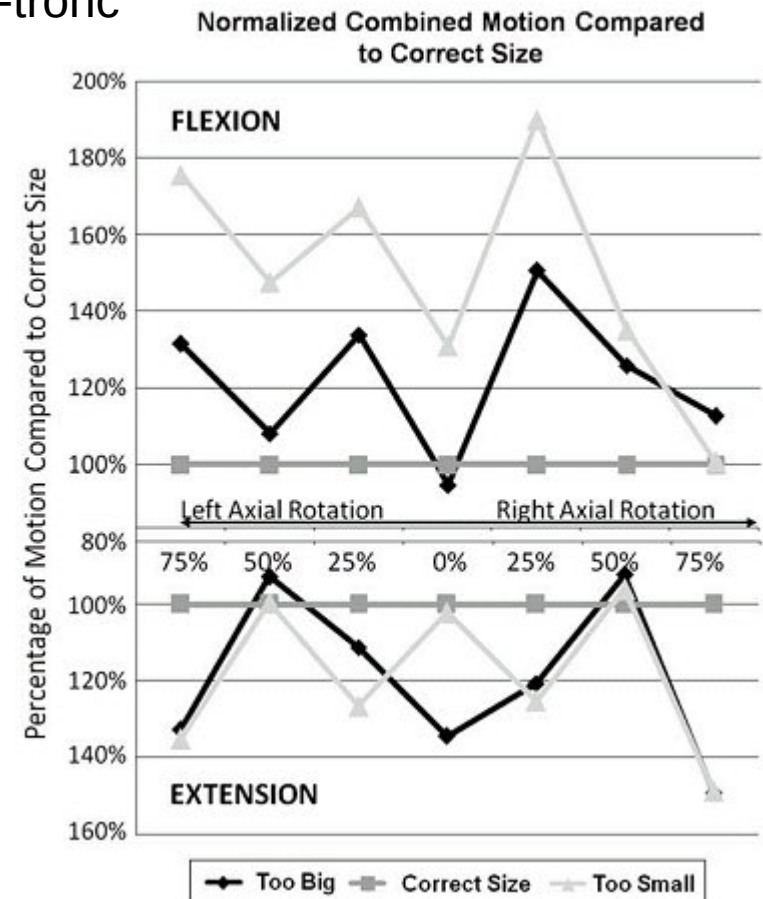


Bon

Trop petit

Trop grand

Sinon le rachis sera mal stabilisé



Bell KM et al. - Assessing range of motion to evaluate the adverse effects of ill-fitting cervical orthoses. The Spine Journal 2009,9, 225-231

Les blessés rachidiens par lésions balistiques de guerre: *Peu fréquents*

Premier temps: Immobiliser le cou

- Alternative, une attelle de samsplint

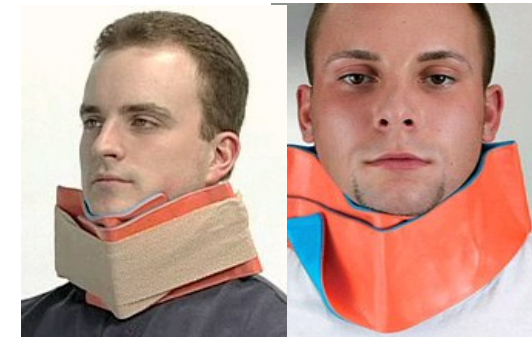

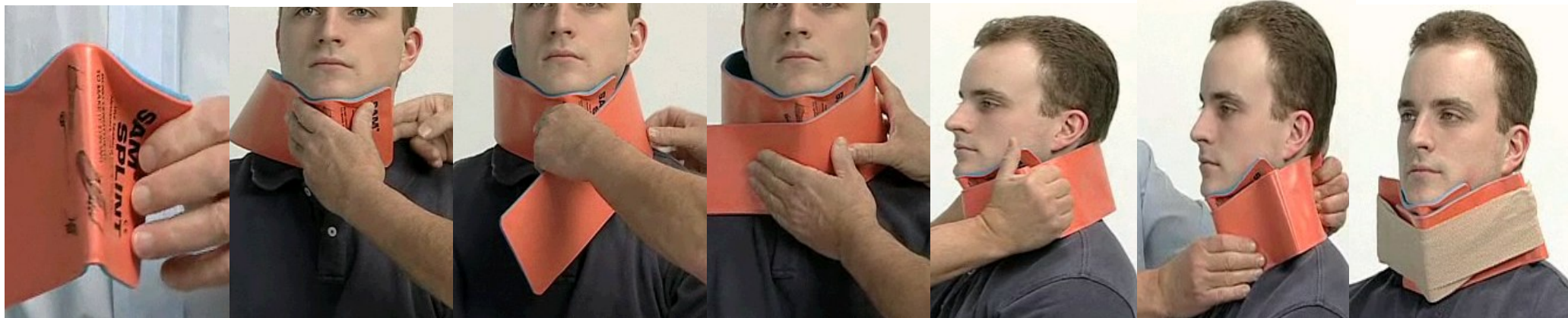
Table. Mean degrees of movement in each measured direction and mean total degrees of movement for each collar per subject

<i>Degrees of movement</i>	<i>Philadelphia collar (PC)</i>	<i>SAM splint (SS)</i>	<i>Mean difference of SS from PC \pm SD*</i>	<i>P value from paired t test</i>
Extension	17,6	20,2	2,54 \pm 6,94	0,212
Rotation right	18,8	20,1	1,33 \pm 3,87	0,238
Rotation left	19,3	20,6	1,25 \pm 3,38	0,205
Flexion right	20,8	18,6	-2,23 \pm 4,00	0,068
Flexion left	15,9	14,5	-1,46 \pm 4,39	0,258
Total/subject	92,5	97,4	4,92 \pm 23,6	0,466

Les blessés rachidiens par lésions balistiques de guerre: *Peu fréquents*

Premier temps: Immobiliser le cou

- Alternative, une attelle de samsplint



Cervical immobilization in trauma patients: soft collars better than rigid collars? A systematic review and meta-analysis. Bäcker HC et Al. Eur Spine J. 2022 Dec;31(12):3378-3391

Les blessés rachidiens par lésions balistiques de guerre: *Peu fréquents*

MAIS Le cou seul ne suffit pas

- Le tronc AUSSI

Les mouvements latéraux ne sont pas bien contrôlés

	Miami J	Aspen	Philadelphia
Flexion	16	33	26
Extension	27	40	40
Combined Flexion-Extension	22	37	33
Lateral Tilt	38	54	53
Rotation	19	29	32
P*	<0.001	<0.001	<0.001

*Probability that the values differ by chance (Hotellings T²)

Mosenkis R - Comparison of Three Cervical Collars in Restricting Cervical Spine Motion. CITECH Test Report, Citech #: 490-421, February 28, 2001

Les blessés rachidiens par lésions balistiques de guerre: *Peu fréquents*

MAIS Le cou seul ne suffit pas

- Le tronc AUSSI

Tous les colliers ne se valent pas

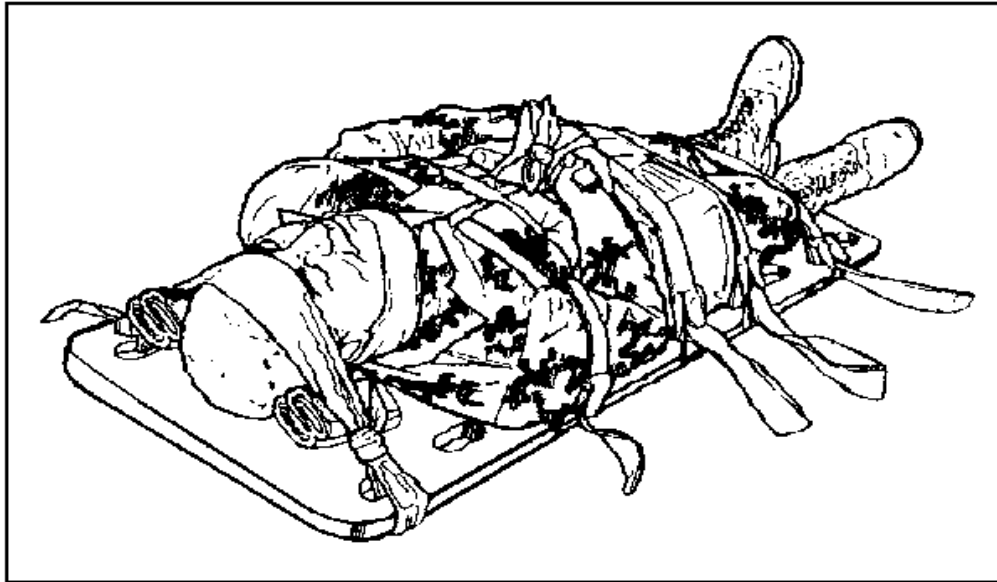
	Miami J	Aspen	Philadelphia
Flexion	16	33	26
Extension	27	40	40
Combined Flexion-Extension	22	37	33
Lateral Tilt	38	54	53
Rotation	19	29	32
P*	<0.001	<0.001	<0.001
*Probability that the values differ by chance (Hotellings T ²)			

Mosenkis R - Comparison of Three Cervical Collars in Restricting Cervical Spine Motion. CITECH Test Report, Citech #: 490-421, February 28, 2001

Les blessés rachidiens par lésions balistiques de guerre: *Peu fréquents*

Second temps: le tronc AUSAI

- Sur un plan dur ?

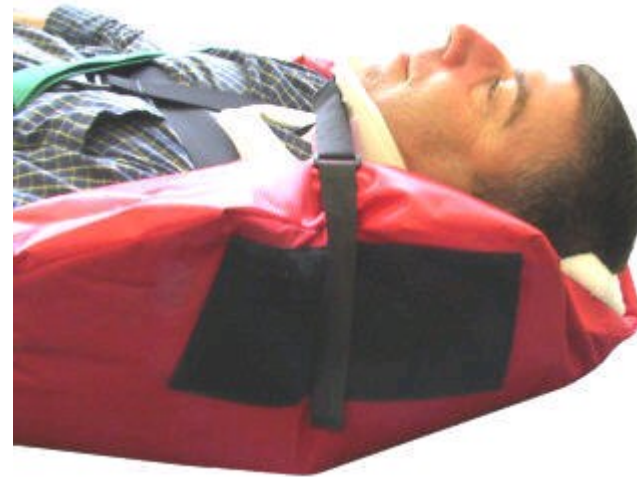
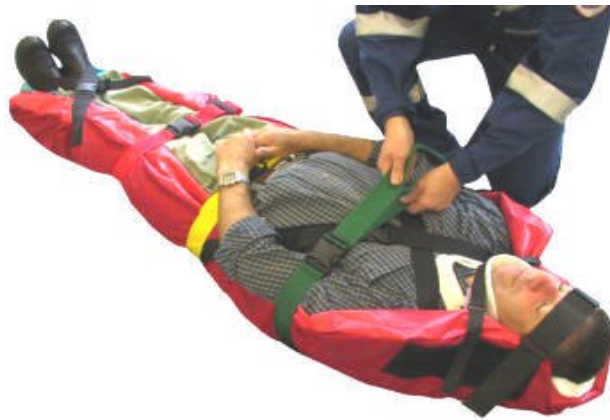
Sanglage sur brancard en vous inspirant de ce qui est fait avec les planches rigides d'extraction. Vous devez avoir le matériel nécessaire pour cela avec chaque brancard

Les blessés rachidiens par lésions balistiques de guerre: *Peu fréquents*

Second temps: le tronc AÜSSI

- Avec un matelas coquille ?



Sanglage sur matelas coquille, mais il est peu probable que vous en ayez un dans votre sac

Les blessés rachidiens par lésions balistiques de guerre: *Peu fréquents*

Second temps: le tronc AUSSI

- Avec une attelle de KED ?

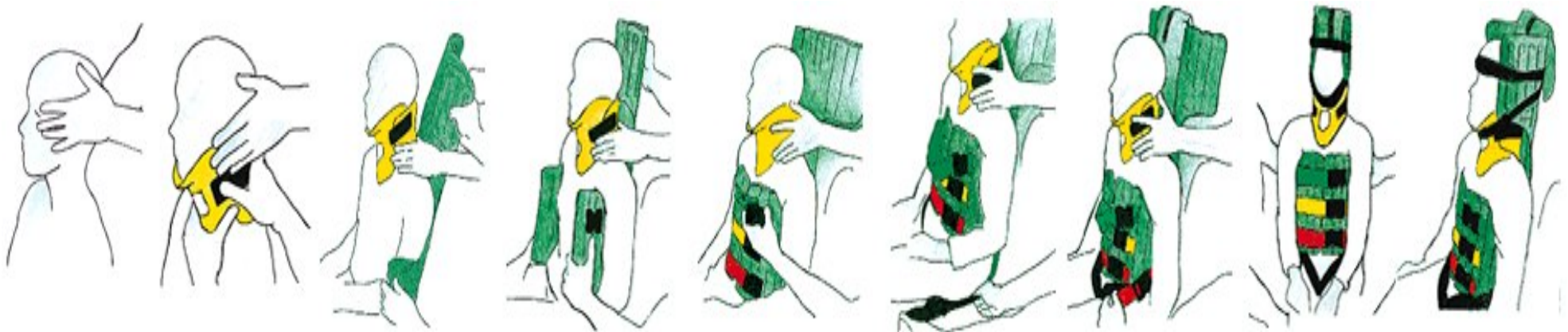Le KED (Kendrick extrication device) est idéal pour cela



Les blessés rachidiens par lésions balistiques de guerre: *Peu fréquents*

Second temps: le tronc AUSSI

- Avec une attelle de KED ?



C'est le moyen que vous devrez utiliser pour extraire un combattant d'un véhicule

[KED User Manual](#)



1. Conférence d'expert: [CE Traumatisme vertébro-médullaire](#)
2. [Wilderness Medical Society Practice Guidelines for Spine Immobilization in the Austere Environment. Quinn R et Al. Wilderness Environ Med. 2013 Sep;24\(3\):241-52](#)
3. [Dubose et all. - The role of routine spinal imaging and immobilisation in asymptomatic patients after gunshot wounds. Injury, Int. J. Care Injured 40 \(2009\) 860–863 ,](#)
4. [Medzon R et all. - Stability of Cervical Spine Fracture after gunshot Wounds to the Head and Neck. Spine 2005, 20, 2274–2279](#)
5. [Spine Immobilization in Penetrating Trauma: More Harm Than Good? Haut ER et Al. J Trauma. 2010 Jan;68\(1\):115-20](#)
6. [Prehospital Use of Cervical Collars in Trauma Patients: A Critical Review. Sundstrom T. et Al. J Neurotrauma. 2014 Mar 15; 31\(6\): 531–540](#)