Immobilisation du rachis cervical en condition de combat

C’est un sujet TRES discuté. Attention à l’extrapolation de données civiles au contexte militaire

Kornhall et al. Scandinavian Journal of Trauma, Resuscitation and Emergency Medicine (2017) 25:2
DOI 10.1186/s13049-016-0345-x

Scandinavian Journal of Trauma, Resuscitation and Emergency Medicine

REVIEW Open Access

The Norwegian guidelines for the prehospital management of adult trauma patients with potential spinal injury

Daniel K Kornhall[1,2,3*], Jørgen Joakim Jørgensen[4,5], Tor Brommeland[6], Per Kristian Hyldmo[7,8], Helge Asbjørnsen[9,10], Thomas Dolven[9], Thomas Hansen[11] and Elisabeth Jeppesen[12,13]

EAST 2017 Podium Paper

Prehospital spine immobilization/spinal motion restriction in penetrating trauma: A practice management guideline from the Eastern Association for the Surgery of Trauma (EAST)

Catherine G. Velopulos, MD, MHS, Hasan M. Shihab, MPH, Lawrence Lottenberg, MD, Marcie Feinman, MD, Ali Raja, MD, MBA, MPH, Jeffrey Salomone, and Elliott R. Haut, MD, PhD, Aurora, Colorado

Prehospital Emergency Care

ISSN: 1090-3127 (Print) 1545-0066 (Online) Journal homepage: http://www.tandfonline.com/loi/ipec20

Spinal Motion Restriction in the Trauma Patient - A Joint Position Statement

Peter E. Fischer, Debra G. Perina, Theodore R. Delbridge, Mary E. Fallat, Jeffrey P. Salomone, Jimm Dodd, Eileen M. Bulger & Mark L. Gestring

Les blessés rachidiens par lésions balistiques de guerre: *Peu fréquents*

En rapport surtout avec des traumatismes pénétrants du cou, mais pas uniquement

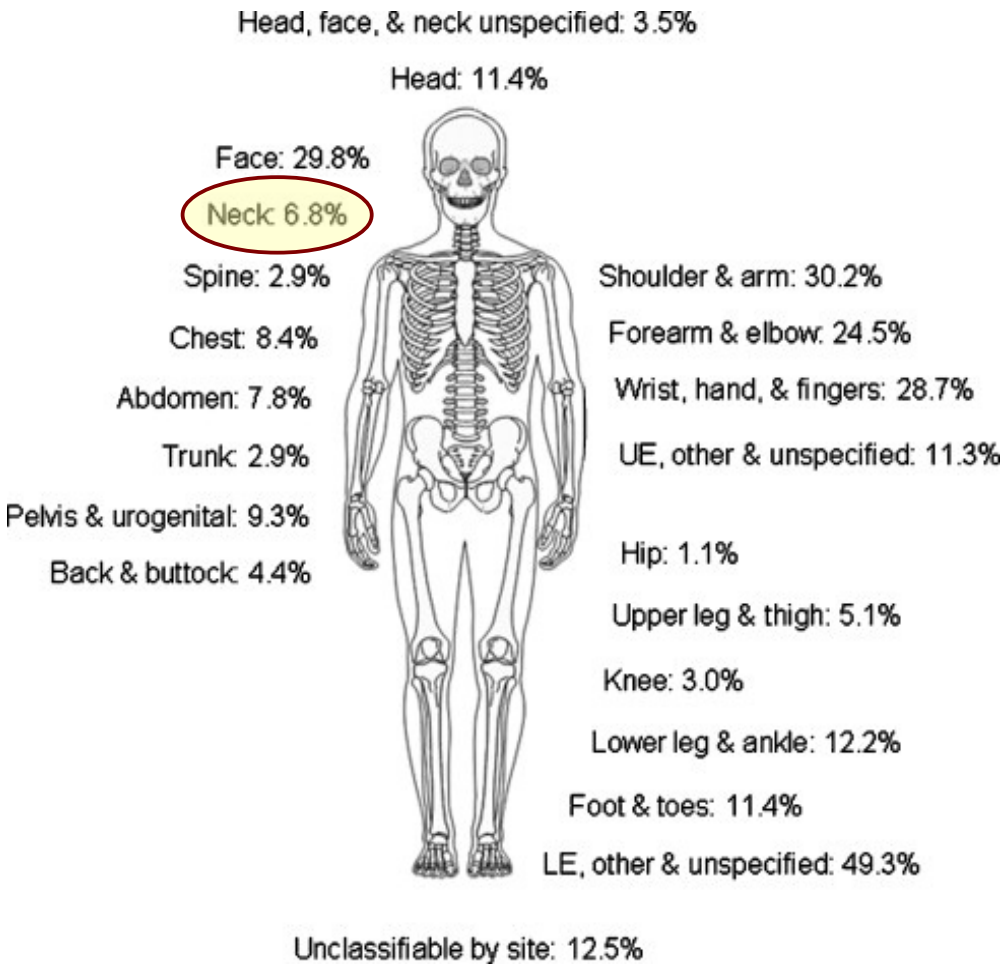

Ramasamy A et al. - Injury. 2009 Dec;40(12):1342-5

Les blessés rachidiens par lésions balistiques de guerre: *Peu fréquents*

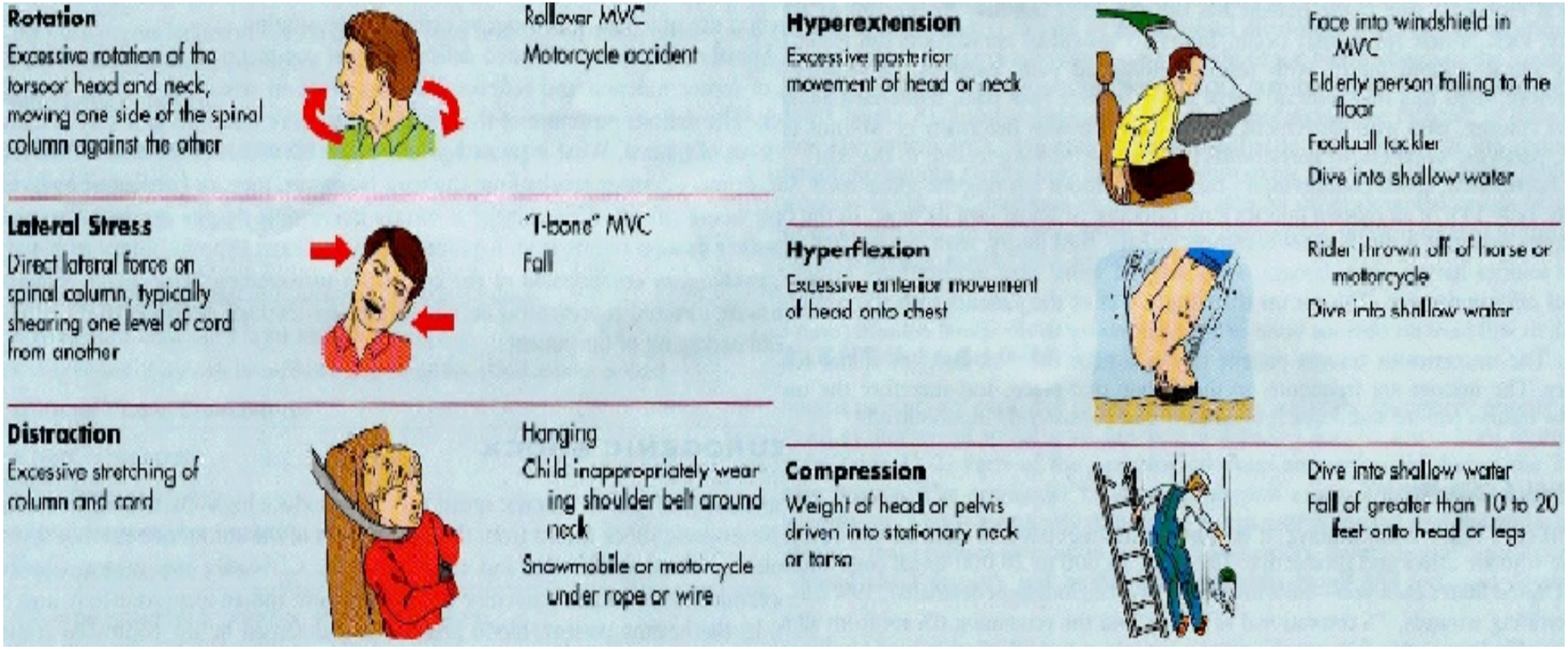

Les mécanismes n'ont rien à voir avec les traumatismes fermés observés en pratique civile

Les blessés rachidiens par lésions balistiques de guerre: *Peu fréquents*

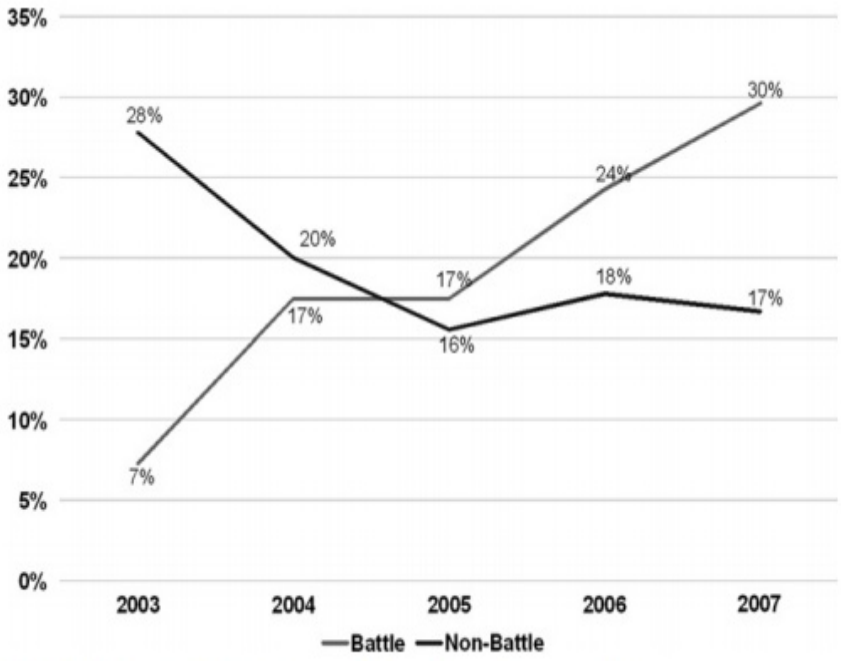

FIGURE 1. Cumulative annual incidence of spine injuries.

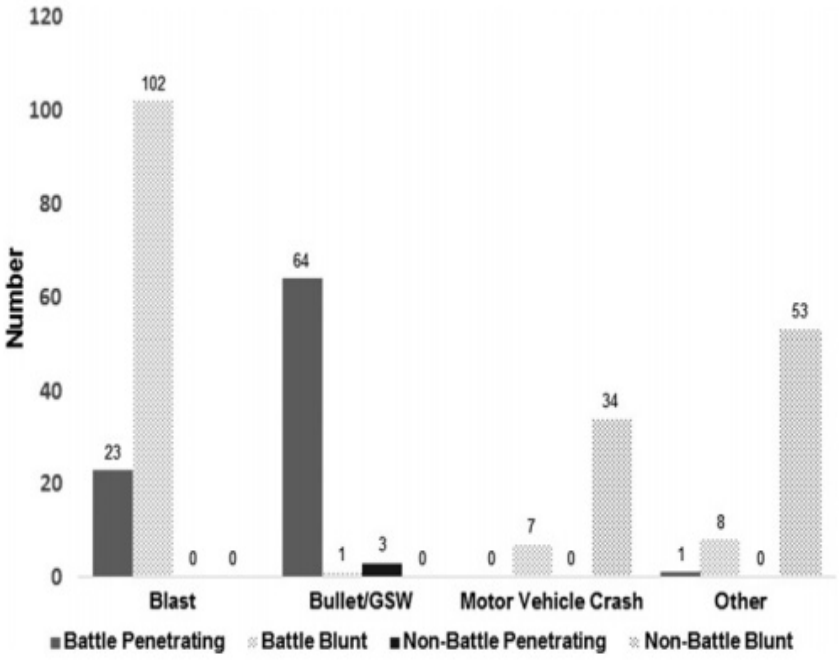

FIGURE 2. Spine injury mechanism, context, and type.

Mais cela change à cause des IED Mil Med. 2016 Oct;181(10):1314-1323.

Les blessés rachidiens de guerre: Moins fréquents *mais* + *graves*

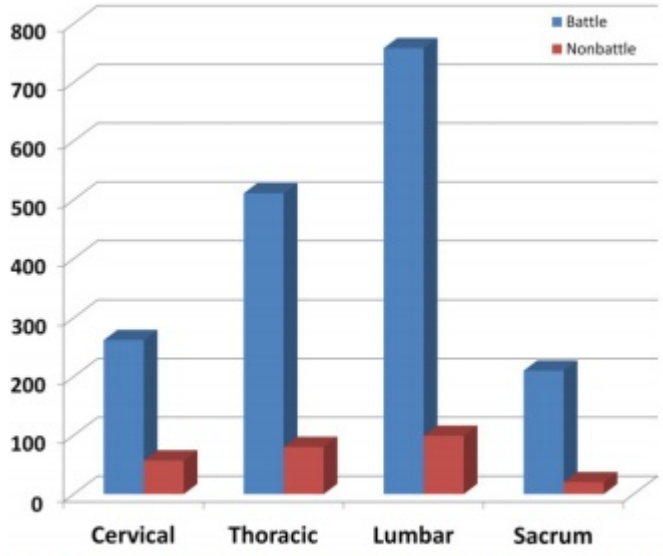

Fig. 1. Anatomic distribution of spine injuries sustained in Operation Iraqi Freedom and Operation Enduring Freedom.

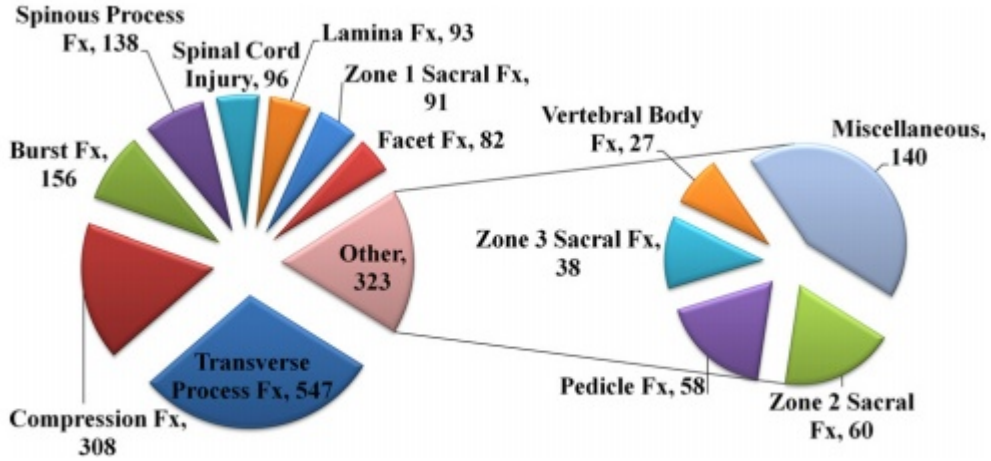

Fig. 2. Battle spine injuries sustained in Operation Iraqi Freedom and Operation Enduring Freedom. Fx, fracture.

« ...Ninety-one BSI service members (18% of patients) sustained spinal cord injuries (SCIs) with 41 (45%) complete SCIs, compared with 13 (14% of patients) nonbattle SCIs with six (46.2%) complete injuries... »

Blair JA et Al Spine J. 2012 Sep;12(9):824

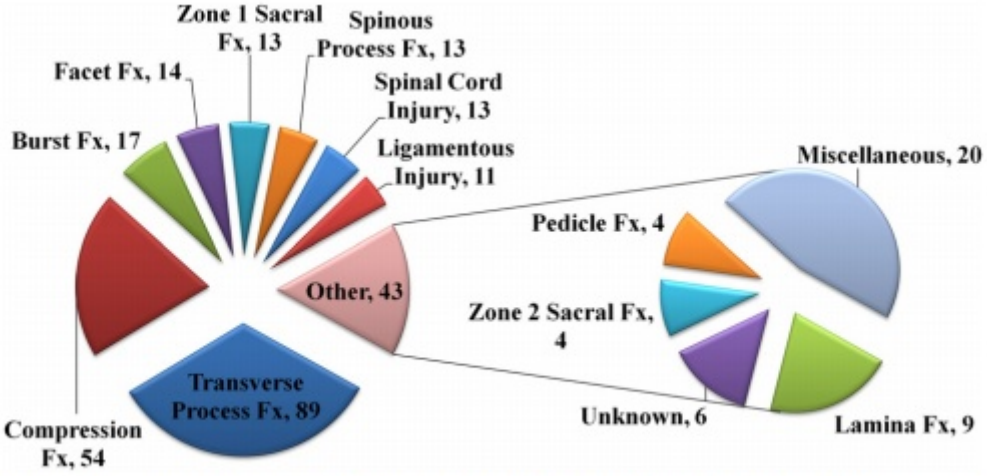

Fig. 3. Nonbattle spine injuries sustained in Operation Iraqi Freedom and Operation Enduring Freedom. Fx, fracture.

Les blessés rachidiens par lésions balistiques de guerre: *Peu fréquents*

Eviter une aggravation neurologique ?

- En réduisant les mouvements de la tête, pendant le transport
- En réduisant la pression du poids de la tête sur le rachis

Pas si sûr :

6% des blessés neurologiques s'aggravent mais :

« ….Early deterioration (less than 24 hours) was typically related to **traction and immobilization.** Delayed deterioration (between 24 hours and 7 days) was associated with sustained **hypotension** in patients with fracture dislocations. Late deterioration (more than 7 days) was observed in a patient with **vertebral artery injuries**... »

Harrop JS et all. - The cause of neurologic deterioration after acute cervical spinal cord injury. Spine 2001;26:340–6

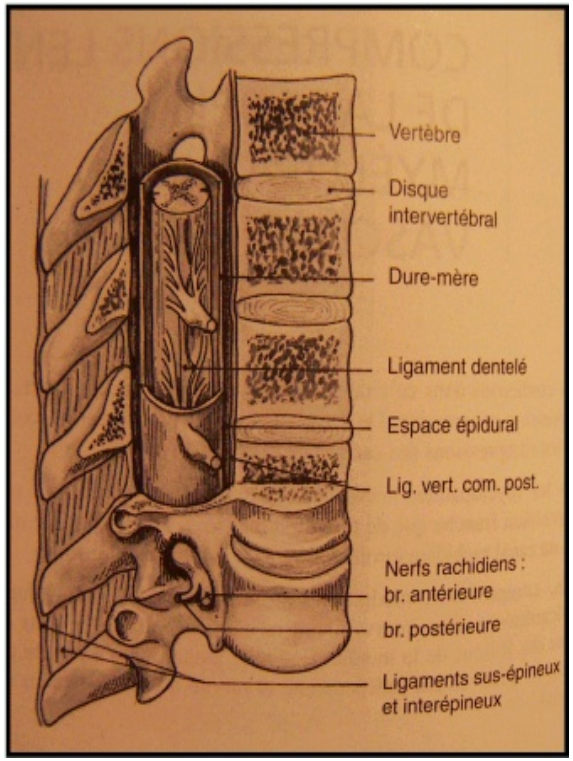

Les blessés rachidiens par lésions balistiques de guerre: *Peu fréquents*

Eviter une aggravation neurologique ?

⇒ Mais moins de 1,5% tirent un intérêt d'une immobilisation sur le terrain

- Les comateux
- Ceux qui ont des signes neurologiques incomplets
- Ceux qui se plaignent de douleurs locales
- Ceux qui ne peuvent pas spontanément tourner la tête de 45° sans problème
- Ceux qui ont été projetés

Attention: ceci ne vaut que pour les traumatismes par balles ou éclats

Prehospital stabilization of the cervical spine for penetrating injuries of the neck Ð is it necessary? Barkana Y Injury, Int. J. Care Injured 31 (2000) 305±309

Arishita GI et all. - Cervical spine immobilization of penetrating neck wounds in an hostile environment, J Trauma 1989, 29, 332–337

Les blessés rachidiens par lésions balistiques de guerre: *Peu fréquents*

Les contraintes d'une immobilisation cervicale

⇒ Mais moins de 1,5% tirent un intérêt d'une immobilisation sur le terrain

- Voire ont un taux de décès précoces plus important par hémorragie ou hypoxie

Une immobilisation bien faite peut retarder une évacuation, ce qui n'est pas forcément bon

Problématique de la gestion des voies aériennes

Problématique de la surveillance des plaies du cou

Attention Préhospitalier militaire ≠ civil.

Wesley B et all. - Increased risk of death with cervical spine immobilisation in penetrating cervical trauma. Injury, 2009, 40, 880-883

Les blessés rachidiens par lésions balistiques de guerre: *Peu fréquents*

Les contraintes d'une immobilisation cervicale

- Un collier cervical gêne l'intubation
- Le collier masque des signes locaux d'aggravation comme un hématome du cou
- Le collier empêche la réalisation d'une compression de lésions hémorragiques
- Le collier cervical peut être responsable d'une hypertension intracrânienne

Barkana Y et al. - Prehospital stabilization of the cervical spine or penetrating injuries of the neck. Is it necessary? Injury 2000;31:305–9

Une plaie cranio-cérébrale n'est pas une indication de pose de collier cervical

Kaups KL et all. -Patients with gunshot wounds to the head do not require cervical spine immobilization and evaluation. J Trauma. 1998 May;44(5):865-7
.

Les blessés rachidiens par lésions balistiques de guerre: *Peu fréquents*

Les contraintes d'une immobilisation cervicale

- Elle altère la fonction respiratoire [CV et VEMS abaissé] Prehosp Disaster Med. 2005 Jan-Feb;20(1):47-53
- Elle va gêner l'accès aux voies aériennes Surgeon. 2010; 8:218-222
- Le collier masque des signes locaux d'aggravation comme un hématome du cou
- Le collier empêche la réalisation d'une compression de lésions hémorragiques
- Le collier cervical peut être responsable d'une hypertension intracrânienne ANZ J Surg 2002; 72: 389-391

Barkana Y et al. - Prehospital stabilization of the cervical spine or penetrating injuries of the neck. Is it necessary? Injury 2000;31:305–9

Une plaie cranio-cérébrale n'est pas une indication de pose de collier cervical J Trauma. 1998 May;44(5):865-7.

Les blessés rachidiens par lésions balistiques de guerre: *Peu fréquents*

Immobilisation cervicale Comment ?

A ne pas faire sous le feu

- Cela prend du temps
- Vous êtes exposé
- On estime que 10% des blessés le sont en portant secours à leur camarade

Il faut répliquer par les armes et mettre à l'abri le blessé

Immobilisation du rachis cervical Méthode

Les blessés rachidiens par lésions balistiques de guerre: *Peu fréquents*

Immobilisation cervicale Comment ?

Premier temps: Immobiliser le cou

- Immobiliser la tête manuellement dans l'axe tête-cou-tronc

Soyez sûr d'être à l'abri

Les blessés rachidiens par lésions balistiques de guerre: *Peu fréquents*

Immobilisation cervicale

Comment ?

Préparer votre collier, si vous en avez un

Un collier de taille réglable comme celui-ci est idéal, mais prend de la place dans votre sac



Les blessés rachidiens par lésions balistiques de guerre: *Peu fréquents*

Immobilisation cervicale

Comment ?

Préparer votre collier, si vous en avez un

Il doit bien s'appliquer en haut avec le menton et la boite crânienne et en bas avec le sternum et les clavicules. Il ne doit pas comprimer les jugulaires

Les blessés rachidiens par lésions balistiques de guerre: *Peu fréquents*

Immobilisation cervicale Comment ?

·Préparer vore collier, de taille adaptée et bien réglé

Bon Trop petit Trop grand

Sinon le rachis sera mal stabilisé

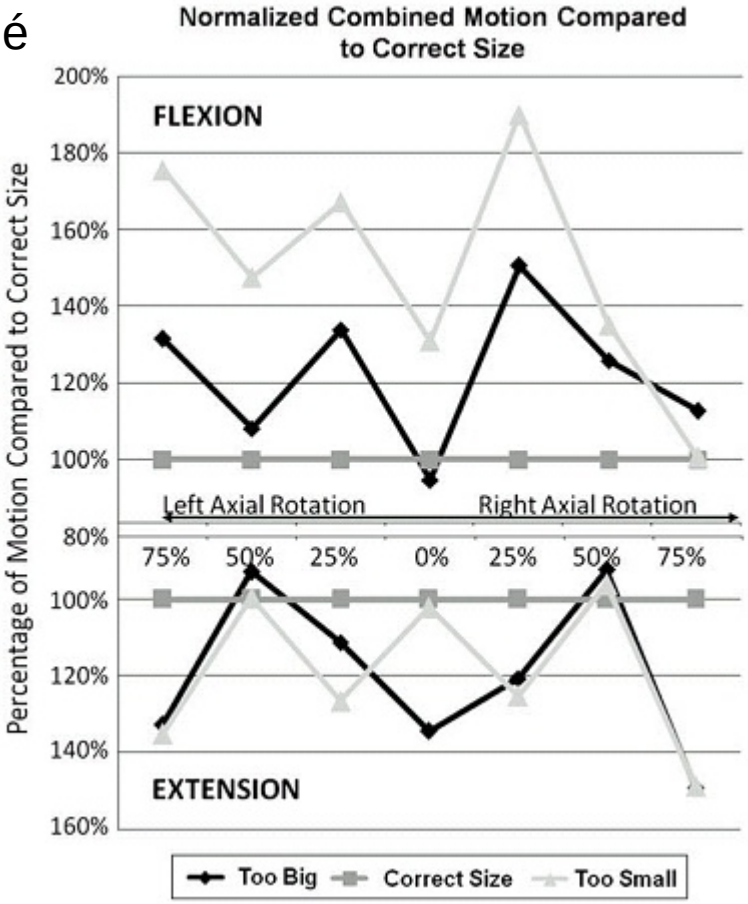

Bell KM et all. - Assessing range of motion to evaluate the adverse:effects of ill-fitting cervical orthoses. The Spine Journal 2009,9, 225–231

Immobilisation du rachis cervical Méthode

Les blessés rachidiens par lésions balistiques de guerre: *Peu fréquents*

Immobilisation cervicale

Comment ?

- Sinon, une attelle de samsplint

Table. Mean degrees of movement in each measured direction and mean total degrees of movement for each collar per subject

Degrees of movement	*Philadelphia collar (PC)*	*SAM splint (SS)*	*Mean difference of SS from PC ± SD**	P *value from paired* t *test*
Extension	17.6	20.2	2.54 ± 6.94	0.212
Rotation right	18.8	20.1	1.33 ± 3.87	0.238
Rotation left	19.3	20.6	1.25 ± 3.38	0.205
Flexion right	20.8	18.6	−2.23 ± 4.00	0.068
Flexion left	15.9	14.5	−1.46 ± 4.39	0.258
Total/subject	92.5	97.4	4.92 ± 23.6	0.466

McGrath T- Comparison of a SAM Splint-Molded Cervical Collar with a Philadelphia Cervical Collar. Wilderness and Environmental Medicine,2009, 20, 166-168

Immobilisation du rachis cervical Méthode

Les blessés rachidiens par lésions balistiques de guerre: *Peu fréquents*

Immobilisation cervicale Comment ?

- Sinon, une attelle de samsplint

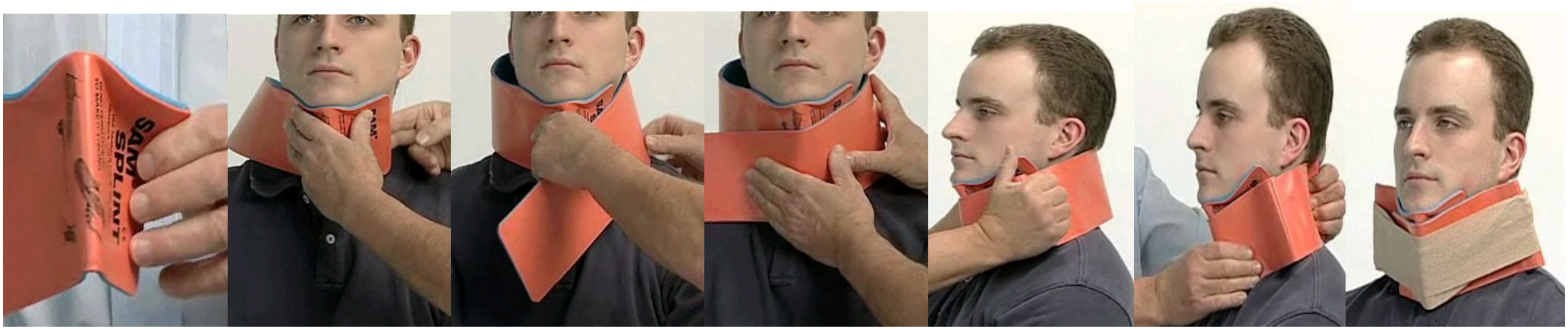

McGrath T- Comparison of a SAM Splint-Molded Cervical Collar with a Philadelphia Cervical Collar. Wilderness and Environmental Medicine,2009, 20, 166 168

Les blessés rachidiens par lésions balistiques de guerre: *Peu fréquents*

Immobilisation cervicale Comment ?

- Le cou seul ne suffit pas: Le tronc AUSSI

Les mouvements latéraux ne sont pas bien contrôlés

	Miami J	Aspen	Philadelphia
Flexion	16	33	26
Extension	27	40	40
Combined Flexion-Extension	22	37	33
Lateral Tilt	38	54	53
Rotation	19	29	32
P*	<0.001	<0.001	<0.001

*Probability that the values differ by chance (Hotellings T^2)

Mosenkis R - Comparison of Three Cervical Collars in Restricting Cervical Spine Motion. CITECH Test Report,Citech #: 490-421, February 28,2001

Les blessés rachidiens par lésions balistiques de guerre: *Peu fréquents*

Immobilisation cervicale Comment ?

- Le cou seul ne suffit pas: Le tronc AUSSI

Tous les colliers ne se valent pas

	Miami J	Aspen	Philadelphia
Flexion	16	33	26
Extension	27	40	40
Combined Flexion-Extension	22	37	33
Lateral Tilt	38	54	53
Rotation	19	29	32
P*	<0.001	<0.001	<0.001

*Probability that the values differ by chance (Hotellings T^2)

Mosenkis R - Comparison of Three Cervical Collars in Restricting Cervical Spine Motion. CITECH Test Report,Citech #: 490-421, February 28,2001

Immobilisation du rachis cervical Méthode

Les blessés rachidiens par lésions balistiques de guerre: *Peu fréquents*

Immobilisation cervicale Comment ?

·- Le cou seul ne suffit pas: Le tronc AUSSI, Immobiliser le blessé sur un plan dur
·

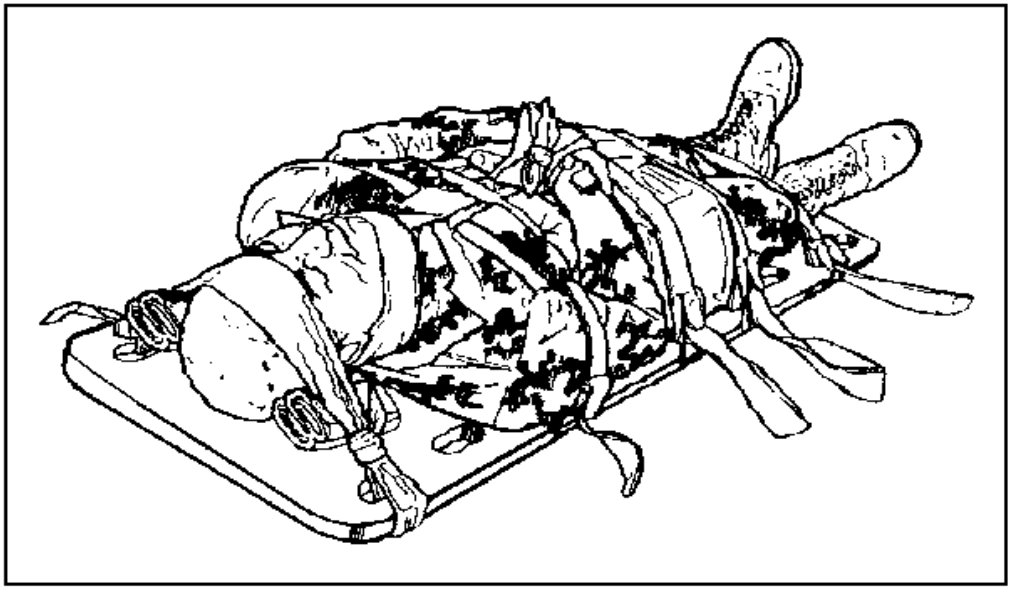

Sanglage sur brancard en vous inspirant de ce qui est fait avec les planches rigides d'extraction. Vous devez avoir le matériel nécessaire pour cela avec chaque brancard

Immobilisation du rachis cervical Méthode

Les blessés rachidiens par lésions balistiques de guerre: *Peu fréquents*

Immobilisation cervicale Comment ?

·- Le cou seul ne suffit pas: Le tronc AUSSI, Immobiliser le blessé sur un plan dur
·

Sanglage sur matelas coquille, mais il est peu probable que vous en ayez un dans votre sac

Les blessés rachidiens par lésions balistiques de guerre: *Peu fréquents*

Immobilisation cervicale Comment ?

·- Le cou seul ne suffit pas: Le tronc AUSSI avec une attelle spécifique
·

Le KED (Kendrick extrication device) est idéal pour cela

Immobilisation du rachis cervical Méthode

Les blessés rachidiens par lésions balistiques de guerre: *Peu fréquents*

Immobilisation cervicale Comment ?

·- Le cou seul ne suffit pas: Le tronc AUSSI avec une attelle spécifique
·

C'est le moyen que vous devrez utiliser pour extraire un combattant d'un véhicule

http://ems-praetorian.netdna-ssl.com/article-images/KED_User_Manual_2001-1.pdf

1. Conférence d'expert: CE Traumatisme vertébro-médullaire
2. Wilderness Medical Society Practice Guidelines for SpineImmobilization in the Austere Environment. Quinn R et Al. Wilderness Environ Med. 2013 Sep;24(3):241-52
3. Dubose et all. - The role of routine spinal imaging and immobilisation in asymptomatic patients after gunshot wounds. Injury, Int. J. Care Injured 40 (2009) 860–863,
4. Medzon R et all. - Stability of Cervical Spine Fracture after gunshot Wounds to the Head and Neck. Spine 2005, 20, 2274–2279
5. Spine Immobilization in Penetrating Trauma: More Harm Than Good? Haut ER et Al. J Trauma. 2010 Jan;68(1):115-20

6. Prehospital Use of Cervical Collars in Trauma Patients: A Critical Review. Sundstrom T. et Al. J Neurotrauma. 2014 Mar 15; 31(6): 531–540